PROBLEMATICA NEUROCHIRURGIEI

Definiţie

Neurochirurgia este o ramură a ştiinţelor medicale care se ocupă cu tratamentul patologiei sistemului nervos şi a învelişurilor sale care poate avea indicaţie de intervenţie (chirurgicală). La învelişurile anatomice clasice (meninge), din punct de vedere neurochirurgical se adaugă craniul şi coloana vertebrală, structuri ce alcătuiesc învelişul osos de protecţie al sistemului nervos central.

Numeroase boli al căror diagnostic şi tratament este asigurat de disciplina neurochirurgicală (traumatisme cranio-cerebrale, accidente vasculare cerebrale hemoragice) în multe cazuri nu necesită tratament operator, totuşi aparţin acestei discipline pentru că supravegherea, măsurile de tratament conservator se fac în mediul neurochirurgical, secţie unde la nevoie o intervenţie chirurgicală se poate practica cu maximă urgentă.

Ablaţia unui proces expansiv de la nivelul creierului în centrele moderne se face pe baza unui reperaj anatomic precis realizat pre- şi intraoperator cu mijloace neinvazive (computer tomografie, rezonantă magnetică nucleară, neuronavigaţie) şi folosind mijloace operatorii minim invazive (microchirurgie, neuroendoscopie, stereotaxie). Pentru a se ajunge la acest principiu modern oferit de mijloacele tehnologice avansate ale sfârşitului de mileniu, istoria neurochirurgiei a cunoscut un drum îndelungat şi sinuos.

Istoric

Descoperirea unor cranii din Neolitic cu trepanaţii atestă practica abordului cranio-cerebral şi a vindecării căii de abord încă din epoca pietrei. Raţiunea religioasă sau curativă a acestor practici preistorice este controversată. Primele scrieri descriind trepanaţia ca instrumentar şi metodă, datează din timpul lui Hipocrate. Totuşi dezvoltarea marcată a cunoaşterii localizărilor cerebrale s-a făcut în secolul XIX ceea ce a permis ablaţia primei tumori cerebrale în anul 1879 pe baza semnelor neurologice şi a cunoştinţelor anatomice. Localizarea leziunii era imprecisă şi sortită erorilor (variaţii individuale, fenomene vasculare şi edematogene la distanţă de leziune, leziuni multiple) motiv pentru care intervenţia chirurgicală avea în primul rând un rol explorator şi apoi terapeutic.

Primele mijloace de localizare paraclinică au apărut după introducerea razelor X (1895) şi au constat în pneumoencefalografie (1918), angiografie cerebrală(1927), mielografie (1921-1922), îmbunătăţind în mod cert posibilităţile de diagnostic şi reperaj anatomo-chirurgical. Aceste progrese aparţin anilor 1918-1940 şi sunt legate de nume celebre ale neurochirurgilor care le-au introdus sau utilizat (Cushing, Dandy, DeMartel, Clovice Vincent, Frasier, Tonnis). Tehnicile chirurgicale propriu-zise au evoluat de la introducerea electrocoagulării şi aspiraţiei până la progresul modern corespunzător epocii neuroimagisticii moderne. Microneurochirurgia a determinat principala modificare de

atitudine, concepţii şi prognostic în intervenţiile neurochirurgicale după anul 1960. Nume celebre se leagă de acest progres al tehnicii neurochirurgicale (Yasargil, Sugita, Drake).

Progresele actuale în domeniul diagnosticului şi tratamentului în neurochirurgie sunt legate de tehnici numeroase dezvoltate sau perfecţionate într-un ritm impetuos în ultimele trei decenii: computertomografia (CT), rezonanţa magnetică nucleară (RMN), computertomografia cu emisie de pozitroni (PET) sau fotoni (SPECT), angiografia cu substracţie digitală, imagistică funcţională tridimensională, ultrasonografia, explorările electrofiziologice; tehnicile intervenţioniste: stereotaxie, neuroendoscopie, radiochirurgie, tehnici endovasculare; terapie biotehnică şi biotehnologică modernă: implanturi şi proteze, terapie moleculară şi genetică, transplanturi celulare şi tisulare.

Ramurile neurochirurgiei

Sistemul nervos fiind alcătuit din sistem nervos central (encefal şi măduva spinării) şi sistem nervos periferic, neurochirurgia are 3 ramuri principale: neurochirurgie craniocerebrală, vertebro-medulară şi a nervilor periferici. În afară de aceasta în cadrul neurochirurgiei generale au apărut ramuri specifice unui tip de patologie: neurotraumatologie, neurochirurgie vasculară, neurochirurgia oncologică, neurochirurgie pediatrică şi a malformaţiilor, neurochirurgie funcţională cu subdomeniile ei (chirurgia epilepsiei, durerii, mişcărilor involuntare, psihochirurgie), neurochirurgia infecţiilor sistemului nervos, neurochirurgia spaţiilor lichidiene. Din punct de vedere al tehnicii aplicate la neurochirurgia clasică s-au adăugat microneurochirurgia, neurochirurgia stereotaxică, neuroendoscopia, neuronavigaţia, neurochirurgia endovasculară şi radiochirurgia care au rămas în diverse raporturi cu disciplina care le-a generat. Unele au fost asimilate sau sunt în curs de asimilare în arsenalul neurochirurgical general (microchirurgia, neuroendoscopia, neuronavigaţia) altele tind să evolueze ca subspecialităţi sau specialităţi aparte (stereotaxia, terapia endovasculară intervenţionistă, radiochirurgia).

Raporturile neurochirurgiei cu celelalte ştiinţe neurale (neuroştiinţe) şi cu disciplinele de graniţă

Dacă la sfârşitul evului mediu cele şapte ştiinţe erau: gramatica, retorica, dialectica, aritmetica, geometria, astrologia şi muzica, reflectând practic posibilităţile gândirii umane, la ora actuală o clasificare a ştiinţelor este mult mai complexă. Neurochirurgia aparţine neuroştiinţelor aplicative clinice alături de neurologie, neuroanestezia, terapia intensivă neurochirurgicală, recuperare neuromotorie fiecare cu ramurile ei. Între aceste domenii există ramuri de interdisciplinaritate: psihochirurgie, neuropsihologie, epileptologie – chirurgia epilepsiei etc. Dintre neuroştiinţele aplicative preclinice în strânsă legătură cu neurochirurgia enumerăm: neuropatologia, neuroradiologia, neuroimagistica, neuroelectrofiziologia, neurosonografia etc.

Menţionăm că există şi un alt aspect al patologiei legate de perturbările funcţiilor superioare ale sistemului nervos de care se ocupă psihoştiinţele clinice (psihiatria, psihologia clinică). Între neuroştiinte şi psihoştiinţe există o diferenţă de abordare şi

metoda de studiu asemănătoare până la un punct diferenţei între hard şi soft din informatică. Între neuroştiinţe şi psihoştiinte există o zonă de interes comun care se lărgeşte treptat pe măsură progresului cunoaşterii şi a posibilităţilor de investigaţie a substratului neuronal al proceselor psihice (neuropsihologie, psihoneurologie). Din domeniul psihoştiintelor fac parte un mare număr de ramuri ale psihologiei şi psihopatologiei: a copilului şi dezvoltării, educaţionale, a familiei, lingvistica, a comunicării, socială, a grupului, a subordonării şi conducerii, a genului: masculin/feminin şi a identităţii sexului, a problemei rasiale, a problemei grupului de vârstă, a religiei (spirituale), a imaginii de sine şi autoevaluării, a delimitării şi cooperării, a impulsiunilor şi autocontrolului, comportamentală, analiză şi autoanaliză, a relaţionării, decizională, a consumului, adicţiei, dietei şi creşterii în greutate, nutriţiei şi obiceiurilor alimentare, stressului, psihologia economică, politică, a cunoaşterii, a artei etc.

Neuroştiinţele aplicative se bazează în mare parte pe cunoştinţele unui alt grup de ştiinţe fundamentale (neuroştiinţe fundamantale) care s-au diversificat enorm în ultima perioadă: neuroanatomia, neurogenetica, neurohistologia, neurobiologia, neurochimia, neurofiziologia, psihochimia, neuroembriologie, neuroanatomie comparată, psiohoneuroimunologie, corticonica (ştiinţa circuitelor corticale) etc.

Interdisciplinaritatea cu alte domenii medicale a dat naştere la neurooftalmologie, neurootologie, neuroendocrinologie; iar interdisciplinaritatea cu domeniile tehnice a dat naştere la tehnologia neurochirurgicală a instrumentelor, aparaturii, robotizării cât şi cea din implantologia şi protezarea în neurochirurgie. Farmacologia şi biotehnologia cu ramurile lor pătrund de asemenea în câmpul interdisciplinarităţii neurochirurgiei prin domenii ca: neurofarmacologie, psihofarmacologie, transplantul de ţesut nervos, în general problema transplantelor de organe, multe organe transplantate fiind furnizate în urma stărilor finale (moartea creierului) din afecţiunile neurochirurgicale. Aportul altor domenii ca informatica medicală, telemedicina şi managementul sanitar la progresul neurochirurgiei constituie de asemenea un subiect de discuţie.

Diagnosticul neurochirurgical

Diagnosticul neurochirurgical se bazează pe examenul clinic şi explorările complementare ca în orice schemă de diagnostic medical. Există particularităţi specifice anamnezei (motivele internării, istoricul bolii, antecedentele personale şi heredocolaterale) la pacienţii neurochirurgicali în funcţie de specificul afecţiunii şi alterarea stării de conştienţă a pacientului care vor fi amintite în capitolele speciale. În cadrul examenului clinic (examenul somatic general, examenul local, examenul neurologic) prezentăm în continuare câteva date de evaluare neurologică, fundamentul diagnosticului neurochirurgical de localizare până la apariţia explorării paraclinice.

Examenul neurologic

Evaluarea clinică a funcţiilor sistemului nervos cuprinde o succesiune de capitole: motilitatea, sensibilitatea, reflexele, funcţiile neuropsihice (vorbirea, gnozia, praxia) funcţiile vegetative, evaluarea nervilor cranieni. Fiecare capitol cuprinde mai multe subcapitole care în practică se aprofundează odată cu depistarea unui element patologic în sfera respectivă.

În capitolul ***motilităţii*** se evaluează:

- *Forţa musculară* – cerând pacientului să execute mişcări libere, cu sau fără ajutor, sau mişcări contra rezistenţă în diverse segmente. Deficitul total de forţă poartă numele de *plegie* (monoplegie, paraplegie, diplegie, tetraplegie) iar deficitul parţial, *pareză* (monopareză, parapareză, dipareză, tetrapareză). Scara obişnuită de evaluare a forţei musculare are următoarele grade:
  - 5 – forţă normală
  - 4 – mişcare posibilă împotriva unei rezistenţe moderate
  - 3 – mişcare completă posibilă împotriva gravitaţiei, fără altă rezistenţă
  - 2 – mişcare completă posibilă dacă se elimină efectul gravitaţiei
  - 1 – schiţe de contracţie musculară
  - 0 – flacciditate
- *Tonusul muscular* – se apreciază rezistenţa la mişcările pasive. Perturbarea tonusului poate fi sub formă de hipotonie, atonie, hipertonie piramidală (în lama de briceag), extrapiramidală (semnul "rotii dinţate" pozitiv)
- *Troficitatea musculară* (atrofia, hipotrofia, hipertrofia) – se apreciază comparativ aspectul musculaturii bilateral
- *Coordonarea musculară* se apreciază în cursul diverselor tipuri de mişcări: mersul (ataxia mersului), mişcările unui segment (ataxia relevată de proba indice-nas, călcâi-genunchi), ataxia mişcărilor contrare (adiadococinezia), sau acte posturale: ortostatism (ataxie statică).
- *Iniţierea mişcărilor* are diverse tipuri de perturbări (bradichinezie, dischinezie).
- *Mişcările involuntare:* tremurătura, convulsie, mioclonie, fasciculaţie cu subtipurile lor se evaluează clinic prin observarea pacientului.

În cadrul examinării ***sensibilităţii*** se evaluează toate modalităţile senzitive: termică, tactilă, dureroasă, proprioceptivă prin atingeri cu stimuli corespunzători: eprubeta cu apă rece sau caldă, vată, vârf de ac, diapazon, sau prin solicitarea pacientului de a recunoaşte poziţia imprimată de examinator segmentelor corporale. Perturbările senzitive pot fi de tip anestezie, hipoestezie, hiperestezie pentru unul sau mai multe tipuri de sensibilitate.

Reflexele, ca răspuns motor primar la un stimul senzitiv pot fi perturbate în sensul hiporeflexiei, areflexiei, sau hiperreflexiei. Se evaluează reflexele osteo-tendinoase (percutarea unui tendon sau a inserţiei tendinoase determină contracţia musculară): reflexul rotulian, achilian, etc. şi reflexele cutanate (abdominal, plantar, etc.)

Perturbarea vorbirii (afazie, disfazie) poate să intereseze emiterea cuvintelor (afazie motorie), recepţionarea mesajului (afazie senzitivă) sau ambele componente (afazie mixtă). Se evaluează din discuţia cu pacientul sau prin probe speciale. Limbajul scris poate fi perturbat prin imposibilitatea cititului (alexie) sau prin imposibilitatea scrierii (agrafie). Perturbarea selectivă a calculului matematic poartă numele de acalculie sau discalculie.

Gnozia se referă la capacitatea pacientului de interpretare a stimulilor şi perturbarea ei poartă numele de agnozie.

Praxia se referă la capacitatea de elaborare a unui plan de mişcare şi la punerea lui în practică (tulburările pot fi de tip apraxie idiatorie, perturbarea elaborării planului, apraxie motorie, perturbarea execuţiei planului, apraxie de îmbrăcare, apraxie constructivă etc.)

Evaluarea ***funcţiilor neuropsihice*** este importantă şi sub prisma lateralizării emisferice, funcţia vorbirii fiind reprezentată în principal pe emisferul aşa-zis dominant (emisferul cerebral stâng la dreptaci).

Tulburările vegetative (sfincteriene, de ritm respirator, vasomotorii, sudoripare, piloerecţia) pot prezenta diverse aspecte: incontinenţa sfincteriană, retenţie sfincteriană, anerecţie, tulburări de ritm respirator etc.

Perturbările principale în domeniul ***nervilor cranieni*** sunt:

- *Nervul olfactiv:* anosmie, hiposmie
- *Nervul optic* modificări de acuitate vizuală: ambliopie, îngustări de câmp vizual: hemianopsie ş.a.
- *Nervii oculomotori* (III, IV, VI): diplopie, strabism
- *Nervul trigemen* cu cele trei ramuri: oftalmic, maxilar superior şi maxilar inferior, poate fi afectat senzitiv (hipoestezie sau anestezie în teritoriul respectiv) sau motor (*afectarea masticaţiei).*
- *Nervul facial* – pareza facială.
- Nervul acustico-vestibular: anacuzie, hipoacuzie, hiperacuzie, ataxie vestibulară.
- *Nervii IX, X şi XI* sunt implicaţi în fonaţie şi deglutiţie: disfonie, disfagie pentru lichide şi pentru solide.
- *Nervul hipoglos* – pareza lingvală unilaterală.

Sindroame neurochirurgicale

Semnele neurologice sumare descrise se asociază în diverse ***sindroame neurologice*** care oferă posibilitatea stabilirii unui diagnostic topografic mai mult sau mai puţin precis al leziunii. Sindromul piramidal (pareză, spasticitate, hiperreflexie osteotendinoasă, reflex cutanat plantar în extensie – semnul Babinski) semnifică o leziune în lungul întinsei căi piramidale (cortexul prerolandic – neuronul motor medular). Pentru stabilirea localizării în lungul unei atât de întinse căi se caută semne suplimentare. Alte sindroame pot avea o valoare localizatorie mai mare şi în general sunt denumite ***sindroame focale***:

- *sindrom cerebelos* - ataxie, hipotonie;
- *sindrom de unghi ponto-cerebelos* – hipoacuzie, ataxie cerebeloasă, eventual pareză facială de aceeaşi parte ş.a.
- *sindromul prefrontal* – tulburări psihice de tipul dezinhibiţiei prin perturbarea autocontrolului (moria).
- *Sindromul prerolandic* – hemipareză spastică, crize convulsive localizate în membrele paretice (crize jacksoniene motorii)
- *Sindromul de lob parietal* – agnozie, hipoestezie, anestezie
- *Sindromul de lob temporal* – crize epileptice complexe psihomotorii, psihosenzoriale (afectarea iritativă a hipocampului), hemianopsie (afectarea radiaţiilor optice), afazie receptivă (afectarea centrului înţelegerii cuvintelor - centrul Wernicke).
- *Sindromul de lob occipital* – iluzii vizuale, anopsii, cecitate
- *Sindromul medular transvers total* – tetra/paraplegie, anestezie pentru toate modurile de sensibilitate sub nivelul leziunii, tulburări sfincteriene.
- *Sindromul Brown-Sequard – (*de compresiune medulară laterală) – hemiplegie şi hemihipoestezie tactilă şi proprioceptivă ipsilaterală, hemihipoestezie termoalgică controlaterală.

În afară de sindroamele neurologice focale deficitare sau ***iritative (epileptice)*** în neurochirurgie se evaluează ***sindromul de hipertensiune intracraniană, sindromul cefalalgic, sindromul comatos, sindromul meningial, sindromul comiţial, ictusul, sindromul vertebral,*** despre care vom prezenta detalii suplimetare în capitolele specifice. Sindroamele epileptice focale se caracterizează prin manifestări motorii, senzitive, senzoriale sau neuropsihice corespunzătoare descărcării hipersincrone, autoîntreţinute a unei populaţii neuronale dintr-o anumită zonă corticală. Teoretic aceste sindroame reprezintă inversul sindroamelor deficitare. Cele mai cunoscute crize epileptice focale sunt crizele jacksoniene motorii (convulsii faciobrahiale unilaterale cu extensie posibilă în hemicorpul respectiv), crizele jacksoniene senzitive (parestezii faciobrahiale), crize de baraj verbal, crize adversive, crizele epileptice temporale (crize complexe tip "dreamy state").

Efectuarea examenului neurologic necesită experienţă şi tact pentru a găsi funcţiile neurologice perturbate, pentru a stabili gradul perturbării, pentru a încadra simptomele în sindroame focale. Culegerea acestor date, în mod practic, nu se efectuează în succesiunea didactică prezentată, ci intr-o succesiune economică în funcţie de poziţia pacientului. Pentru a câştiga timp şi pentru a nu pierde colaborarea cu pacientul plictisindu-l, la poziţia de pornire a examinării - ortostatism cu picioarele lipite, braţele întinse înainte, cu palmele în sus degetele răsfirate şi ochii închişi, se evaluează: echilibrul static, troficitatea şi tonusul muscular, mişcările involuntare, forţa la membrele superioare, apoi reflexele, sensibilitatea şi coordonarea la membrele superioare, mersul. Se cere pacientului să se aşeze şi se examinează nervii cranieni, apoi cu pacientul culcat se evaluează forţa segmentară, sensibilitatea, coordonarea şi reflexele la membrele inferioare. Se pot da teste pentru afazie, gnozie, praxie, în timp ce medicul analizează investigaţiile paraclinice. O astfel de evaluare durează mai puţin de 10 minute şi poate fi dezvoltată în direcţia deficitului găsit pentru a o completa cu semne neurologice de fineţe care în final pot conduce la un diagnostic exact.

În ciuda valorii sale certe, diagnosticul clinic, topografic şi etiologic al leziunii neurochirurgicale este rareori un diagnostic de certitudine.

Explorările paraclinice

Explorările paraclinice în neurochirurgie s-au perfecţionat enorm de-a lungul timpului, în zilele noastre problema diagnosticării leziunii neurochirurgicale fiind practic cvasitotal rezolvată în prezenţa mijloacelor tehnice moderne.

Descoperirea şi introducerea în medicină a ***razelor X*** (1895, Rontgen) a permis apariţia şi dezvoltarea neuroradiologiei. Din punct de vedere istoric amintim ***ventriculografia şi pneumoencefalografia*** (Dandy, 1918): evidenţierea radiologică a poziţiei şi formei sistemului ventricular după contrastarea acestuia prin introducere de aer prin puncţie ventriculară (ventriculografie) sau respectiv subarahnoidiană (pneumoencefalografie). ***Angiografia cerebrală*** (E. Monitz, 1927) vizualizează radiografic arborele circulator cerebral după injectarea unui produs de contrast iodat la nivel carotidian sau în artera vertebrală. Injectarea se poate face prin puncţie directă a vasului la gât sau preferabil prin cateterism femural (Seldinger). ***Mielografia*** (Sicard, Forestier, 1921,1922) a permis evidenţierea stopului sau a ancoşei pe care o compresiune radiculo-medulară o determină la nivelul coloanei substanţei de contrast. Toate aceste

investigaţii, considerate astăzi invazive, au permis progresul neurochirurgiei în perioada 1920-1970 depistând un mare număr de pacienţi cu indicaţie operatorie şi oferind o localizare relativ exactă pentru reperajul anatomochirurgical.

Inventarea şi apoi introducerea ***neuroimagisticii neinvazive***: ***tomografia cu emisie de fotoni*** (Kuhl s.a., 1963), ***computertomografia*** (Hounsfield, 1967), ***rezonanta magnetică nucleară*** (Damadian, 1971), ***tomografia cu emisie de pozitroni*** (Sokolov, 1977) şi dezvoltarea ***angiografiei cu substracţie digitală*** (Crummy, 1980) au modificat radical protocoalele diagnostice şi apoi pe cele terapeutice din neurochirurgie au simplificat radical protocoalele de diagnostic în AVC.

Alte investigaţii ca cele din domeniul neuroelectrofiziologiei, deşi au un lung istoric (potenţiale evocate – Caton, 1975, electroencefalograma – Berger, 1929, înregistrări intracerebrale – 1931) s-au perfecţionat şi modernizat în ultimii ani permiţând monitorizarea electro-fiziologică intraoperatorie complexă (potenţiale evocate auditive, somestezice, motorii), diagnosticul de precizie pre- şi intraoperator al focarelor epileptogene etc. Explorarea ecografică în neurochirurgie (neurosonografia, Dussik: 1937, 1948) s-a lovit de problema obstacolului cutiei craniene pentru ultrasunete. Au fost iniţial posibile investigaţia poziţiei liniei mediane, studii transfontanelare la sugari, reperajul intraoperator al leziunilor ecogene profunde, apoi examenul Doppler al vaselor mari de la baza gâtului (de ex. diagnosticul neinvaziv al stenozei de carotidă). Aparatura modernă permite investigaţii de structură, investigaţii ale fluxului sanguin, evaluarea vasospasmului (Doppler transcranian, Aaslid, 1981).

Progresele ultimilor 20 de ani se referă la perfecţionarea metodelor imagistice, a neuroimagisticii tridimensionale, a imagisticii virtuale şi neuronavigaţiei.

Principii de tehnică neurochirurgicală

Odată diagnosticată cu precizie o leziune neurochirurgicală (tumora cerebrală, hematom intracranian, anevrism intracranian, compresiune medulară etc.) nu este şi rezolvată din punct de vedere terapeutic. Progresul mijloacelor intervenţioniste minim invazive a fost pe măsura progresului imagistic. În ultimul timp noi metode alternative sau complementare în special din domeniul terapiei biotehnice (implanturi şi proteze) sau a celei biotehnologice (terapie moleculară, genetică, transplant celular sau tisular) tind să se dezvolte.

Ca şi în alte boli, în neurochirurgie tratamentul poate fi curativ, funcţional, simptomatic şi paleativ. Evacuarea unor hematoame, ablaţia totală a tumorilor benigne, cliparea anevrismelor, ablaţia compresiunilor medulare de etiologie benignă sunt câteva exemple ale curei chirurgicale complete ce oferă şansa însănătoşirii pentru un mare număr de pacienţi. Cu toate acestea tumorile maligne la nivel cerebral şi vertebral, sechelele traumatismelor craniocerebrale şi vertebromedulare grave, ale accidentelor vasculare cerebrale rămân probleme nerezolvate sau rezolvate parţial. Într-un mare număr de cazuri terapia intensivă, terapia medicamentoasă, radioterapia, terapia recuperatorie, balneofizioterapică, igienodietetică, pe scurt terapia conservatoare au ameliorat prognosticul funcţional sau au prelungit şansa şi durata supravieţuirii în funcţie de etiologia cazului. Pe de altă parte terapia intervenţionistă chirurgicală, în mod **clasic**, avea trei alternative:

- ***Ablativă*** – evacuarea unui proces expansiv intracranian sau a unei compresiuni vertebro-medulare
- ***Reconstructivă*** – sutura sau grefarea nervilor periferici, reconstrucţia vasculară (excluderea anevrismelor şi malformaţiilor arterio-venoase cerebrale din circulaţie, endarterectomia stenozelor, sau anastomoze pentru îmbunătăţirea hemodinamicii cerebrale), reconstrucţia durei mater sau a învelişului osos al sistemului nervos central (cranioplastie, instrumentaţie spinală, reconstrucţie vertebrală) etc.
- ***Funcţională*** – distrugerea sau stimularea cu electrozi profunzi a unor centri sau căi nervoase normale pentru ameliorarea unor funcţii perturbate de obicei la alt nivel, sau pentru ameliorarea unor simptome incurabile în chirurgia durerii, a mişcărilor involuntare, chirurgia epilepsiei, psihochirurgie.

Alternativa modernă a acestor procedee deja clasice o constituie **terapia biotehnică şi biotehnologică:**

- ***Înlocuirea organului bolnav cu o proteză*** – un exemplu clar îl constituie proteza discului intervertebral care preia toate funcţiile biomecanice ale discului normal, proteza vizuală cu microprocesor şi electrozi implantaţi în lobul occipital, unele neuroproteze auditive.
- ***Înlocuirea organului bolnav cu o grefă*** – grefa osoasă în stabilizarea vertebrală, grefa de ţesut nervos în tratamentul bolii Parkinson, perspectiva transplantului celular în transsecţiunea medulară.
- ***Terapia moleculară şi genetică*** – inducerea angiogenezei în teritorii hipoirigate, inducerea creşterii şi remodelării neuronale în zone de distrucţie tisulară nervoasă, inhibarea factorilor de proliferare vasculară şi celulară în tumorile maligne cerebrale.

Noţiuni de tehnică neurochirurgicală clasică: instrumentar, aparatură, tehnici puncţionale, aborduri craniene, aborduri spinale.

Introducerea încă din secolul trecut a anesteziei, asepsiei şi antisepsiei au constituit premizele devotării chirurgiei moderne şi a apariţiei neurochirurgiei. Problemele particulare ale hemostazei la nivelul ţesutului cerebral şi a căii de abord neurochirurgicale au fost rând pe rând ameliorate de introducerea aspiraţiei, electrocoagulării iniţial monopolară apoi bipolară, folosirea de ceară de albine pentru hemostaza la os.

Principalele tehnici puncţionale în neurochirurgia clasică se referă la puncţia lombară, puncţia arterială carotidiană, vertebrală, puncţia ventriculară, puncţia biopsie vertebrală. Tehnica operatorie cranio-cerebrală de bază o constituie craniectomia sau craniotomia (voletul osos) care constă în vizualizarea suprafeţei cerebrale prin rezecţie craniană, respectiv prin decuparea unui volet osos. Straturile anatomice ce urmează a fi traversate de acest abord sunt: pielea, epicraniul, craniul, dura mater. Efectuarea voletului osos în mod clasic se face prin găuri de trepan unite cu fierăstrăul filiform Gigli. Pentru leziunile profunde se practică o incizie sau excizie corticală (cerebrotomie sau cerebrectomie). Tehnica a fost îmbunătăţită de craniotoamele şi drilurile moderne care înlocuiesc trepanul manual scurtând durata intervenţiei şi oferind posibilitatea unor rezecţii osoase cu risc minim în vecinătatea sinusurior venoase durale, a structurilor bazale. O serie de fixatoare şi depărtătoare multiarticulate autostatice permit o bună poziţionare şi o expunere adecvată a câmpului operator cu retracţie cerebrală minimă.

Principala cale de abord vertebro-medulară în neurochirurgia clasică o constituie laminectomia (rezecţia arcului vertebral posterior sau a unei porţiuni a acestuia).

Structurile anatomice străbătute de calea de abord sunt: pielea, ţesutul celular subcutanat, aponevroza, scheletizarea arcurilor posterioare, rezecţia osoasă şi a ligamentelor galbene cu expunerea durei mater.

În a doua jumătate a secolului s-a produs extinderea continuă a diversificării căilor de abord: aborduri craniene bazale, abordul transsfenoidal, aborduri stereotaxice, aborduri vertebrale postero-laterale, costotransversectomie; anterioare şi antero-laterale iniţial cervicale, apoi toracale transpleurale, lombare retro- sau transperitoneale.

Neurochirurgia miniminvazivă.

O serie de progrese tehnologice au permis reducerea distrugerilor tisulare pentru crearea căii de abord către leziune cât şi ablaţia leziunii cu respectarea integrităţii structurilor vasculare şi nervoase vecine:

- ***Microneurochirurgia*** necesită folosirea microscopului operator neurochirurgical: sistem binocular ergonomic pentru operator şi ajutor, iluminare coaxială, mărire 5-30 de ori, distanta focală 25-45 cm adaptabilă, mobilitate a axului vizual în toate planurile facilă şi sistem de blocare în poziţia dorită, posibilităţi de transmisie video a imaginii, de ataşare a micromanipulatorului laser. Această tehnică a solicitat miniaturizarea şi diversificare instrumentarului (instrumentar de microneurochirurgie), cunoştinţe noi de microanatomie şi concepţii noi în atitudinea terapeutică faţă de o gamă relativ largă de boli: anevrisme intracraniene, malformaţii arteriovenoase cerebrale, tumori de la baza craniului, din apropierea zonelor cerebrale elocvente, a sinusurilor durale.
- ***Stereotaxia*** permite abordarea unor leziuni profunde mici pentru evacuarea conţinutului lichid al unor leziuni (chişti, abcese, hematoame), biopsia tumorilor sau a unor lezizuni neclare imagistic, distrugeri funcţionale cu ajutorul unei canule ce pătrunde printr-o trepanaţie minimă. Ghidajul către ţintă pe baza unor repere radiologice şi a unor complicate calcule matematice de la începutul metodei este astăzi înlocuit cu ghidajul imagistic precalculat. Cadrele de stereotaxie ataşate capului bolnavului asigură repere fixe pentru acest ghidaj precis.
- ***Neuroendoscopia***, în principiu cu aparatura endoscopică modernă uzuală, permite intervenţiile în ventriculii cerebrali, inervenţii mixte, microscopie-endoscopie pentru vizualizări ale unghiurilor dificile ale leziunii, aborduri spinale transperitoneale sau transpleurale ablative sau pentru implantarea instrumentaţiei spinale.
- ***Monitorizarea intraoperatorie***. Asigură evitarea lezării zonelor elocvente prin depistarea şi înregistrarea activităţii acestora, înregistrarea conducerii spinale a influxului nervos (potenţiale evocate auditive, somestezice motorii) etc. Perturbările înregistrărilor atrag atenţia asupra necesităţii de a schimba direcţia abordului sau poziţia depărtătorului pentru evitarea lezării structurilor nervoase elocvente, funcţionale din vecinătatea tumorii.
- ***Tehnologia neurochirurgicală*** a inventat şi inventează continuu aparatură în sprijinul rezolvării minim invazive: cavitron (distrucţie ultrasonică prin efect de cavitaţie cu aspiraţia detritusului tisular rezultat), laser (folosit pentru coagulare, vaporizare, ratatinare).
- *Neuronavigaţia:* sistem de ghidare pe bază de imagistică virtuală a poziţionării instrumentelor în raport cu imagistica preoperatorie a pacientului.
- ***Terapie endovasulară***: embolizări cu particule sau cleiuri sintetice, aplicări de stenturi, balonaşe, spirale metalice pentru rezolvarea diverselor leziuni vasculare prin

intermediul cateterismului arterial şi al controlului radiologic (anevrisme, stenoze vasculare, spasm vascular, malformaţii arterio-venoase).

- ***Imagistica intraoperatorie***: computertomografie intraoperatorie, angiografie intraoperaorie, rezonanţă magnetică nucleară intraoperatorie (open MRI).
- ***Radiochirurgie***: distrugerea unui volum precalculat în interiorul sferoidului cranio-cerebral prin intersecţia razelor la acest nivel. Cantitatea de iradiere devine destructivă prin intersecţie şi sumare la nivelul leziunii şi inofensivă la nivelul multiplelor trasee de străbatere a creierului normal. Diverse tipuri de iradiere sunt folosite: gamma-knife, accelerator liniar de particule, radiaţie beta.

Implanturi şi proteze în neurochirurgie

Diverse implanturi aduc o suplinire funcţională şi/sau anatomică mai mult sau mai puţin completa şi complexă deschizând perspectiva progresului protezării sistemului nervos. Protezele externe sunt de asemenea folosite.

- Instrumentaţia spinală.
- Înlocuitorii osoşi.
- Sistemele de drenaj ventriculo-peritoneal, ventriculo-cardiac în hidrocefalie.
- Sisteme de drenaj ventricular extern, monitorizarea presiunii intracraniene, monitorizarea tisulară cerebrală biochimică (histamină, piruvat, lactat, oxigen etc.).
- Clipurile anevrismale, stenturile vasculare, grefele vasculare sintetice.
- Implanturi în grefa de nerv.
- Materiale de cranioplastie şi duroplastie.
- Pompe cu medicamente.
- Electrozi interni de stimulare sau înregistrare.
- Cilindrii cu radioizotopi pentru brahiterapia tumorilor cerebrale
- Biomateriale chirurgicale uzuale: fire de sutură, pelicule şi bureţi hemostatici, etc
- Orteze spinale.
- Neuroproteze senzoriale.
- Neuroproteze motorii.
- Robotul pentru locomoţie cu preluarea greutăţii corporale.

Problematica protezării şi implantologiei neurochirurgicale va fi dezbătută pe larg în capitolul respectiv.

Atitudinea diagnostică şi terapeutică în neurochirurgie. Noţiunea de fereastră terapeutică. Timp util neurochirurgical.

Mulţi pacienţi neurochirurgicali prezintă suferinţe acute (traumatisme craniocerebrale grave, hematoame intracerebrale primare sau secundare rupturilor malformaţiilor vasculare, sindroame de angajare în diverse procese expansive intracraniene. Din momentul îmbolnăvirii şi până la instituirea măsurilor terapeutice de terapie intensivă şi de intervenţie chirurgicală există un interval de timp liber (vidul terapeutic) care poate

determina agravarea pacientului prin apariţia suferinţei cerebrale secundare, în final cu consecinţe fatale dacă nu a fost la timp contracarată. În acest fel terapia se adresează la doi factori:

1. ***Suferinţa primară*** – contuzia cerebrală, hematom intracranian, tumora cerebrală.
2. ***Suferinţa secundară*** – edem cerebral, sindrom de angajare, hipertensiunea intracraniană, fenomene ischemice şi hemoragice de trunchi cerebral.

Momentul în care se poate interveni pentru prevenirea sau limitarea suferinţei secundare poartă numele de "fereastra terapeutică". Menţinerea oxigenării şi perfuzării normale a crierului, menţinerea presiunii intracraniene sub 20 mmHg fac parte din măsurile ce se impun în acest interval. Cu cât instituirea terapiei este mai tardivă (vidul terapeutic mai îndelungat) cu atât există riscul depăşirii intervalului în care terapia ar mai putea fi eficace. Instituirea terapiei dincolo de perioada ferestrei terapeutice când pacientul prezintă deja leziuni ireversibile de trunchi cerebral nu reprezintă, decât un gest teatral, lipsit de eficienţa terapeutică. Nu trebuie mizat pe faptul că la unii pacienţi tulburările vegetative lipsesc, respiraţia şi circulaţia fiind menţinute natural chiar dacă pacientul prezintă alterarea stării de conştienţă şi o leziune neurochirurgicală acută. Prevenirea agravărilor este o atitudine superioară expectativei cu instituirea terapiei numai după ce agravarea clinică s-a produs. Pacienţii veniţi în stare deosebit de gravă nu trebuie abandonaţi atâta timp cât nu s-a instalat moartea creierului. Nu există criterii stricte pentru stabilirea cu exactitate a apariţiei leziunilor ireversibile de trunchi cerebral atâta timp cât nu s-a instalat moartea creierului.

Intervalul chirurgical util este perioada de timp pe care evoluţia bolii o acordă neurochirurgului pentru ca leziunea să fie extirpată înainte de apariţia consecinţelor ireversibile ale suferinţei cerebrale. Dezangajările foarte rapide în unele procese expansive cu fenomene de angajare, decomprimările imediate la pacienţi cu hipertensiunea intracraniană (ablaţia procesului expansiv sau craniectomii decompresive) au salvat mulţi pacienţi consideraţi irecuperabili pe baza criteriilor clinice existente. Efectuarea operaţiei după expirarea timpului util neurochirurgical are drept rezultat obţinerea eventual a unei imagini computertomografice de control superbe la un pacient care va deceda în scurt timp.

Din aceste motive în cazurile de urgentă eşalonarea explorărilor trebuie să respecte intervalele amintite uneori gesturile terapeutice precedând orice evaluare paraclinică. Chiar un examen clinic sumar la un sindrom de angajare posttraumatic recent instalat, sugestiv pentru hematom intracranian obligă la trepanaţia exploratorie şi decompresivă imediată dacă starea pacientului nu permite nici o amânare a intervenţiei pentru eventuale investigaţii suplimentare. Chiar şi pacienţi mai puţin gravi la care riscul temporizării este foarte crescut pot avea o evoluţie neaşteptat de proastă în cazul tergiversării explorărilor şi amânării intervenţiei pentru momentul în care imagistica devine completă. Contradicţia între nevoia de a opera cât mai repede şi nevoia de a opera cu un diagnostic şi un reperaj cât mai precis trebuie rezolvată în funcţie de particularităţile cazului şi a condiţiilor concrete de dotare şi organizare a serviciului neurochirurgical.

Detalii asupra protocoalelor de îngrijire a urgenţilor neurochirurgicale sunt prezentate în capitolul respectiv.

URGENŢELE NEUROCHIRURGICALE ŞI PROTOCOALE TERAPEUTICE ÎN NEUROCHIRURGIE

Ghidurile terapeutice - standarde – recomandări – opţiuni

Esenţialul în neurochirurgie este căutat de orice tânăr rezident ce intră în domeniu sau de specialiştii celorlalte discipline implicate în colaborarea pentru rezolvarea patologiei neurochirurgicale. Esenţial despre o boală este să ştim dacă este curabilă sau incurabilă, variantele evolutive, posibilităţile de ameliorare, calea optimă de diagnostic (neinvaziv şi precis) avantajele şi riscurile fiecărei metode terapeutice etc.

Cititorul se aşteaptă probabil să găsească în acest curs un standard pentru fiecare afecţiune neurochirurgicală, o cale optimă diagnostică şi terapeutică. Din păcate multe date fiziopatologice în afecţiunile neurochirurgicale rămân incerte, neclare neinfluenţabile sau parţial influenţabile terapeutic. Limitele acestor cunoştinţe şi limitele posibilităţilor tehnice restrâng secvenţele de îngrijire din circuitul unui pacient neurochirurgical care pot fi optimizate (standardizate).

De pildă, Societatea Internaţională de Neurotraumatologie recunoaşte trei tipuri de indicaţii în ghidul managementului neurotraumatologic:

- ***standarde**:* indicaţii cert demonstrate ca benefice şi astfel considerate obligatorii
- ***recomandări**:* indicaţii care par să amelioreze cazul dar nu au fost validate în toate studiile şi există situaţii particulare la care s-ar putea să nu se aplice
- ***opţiuni***: indicaţii care au un suport ştiinţific pentru a fi aplicate dar a căror validare practică nu s-a dovedit dar nici nu s-a infirmat în studiile existente.

În neurotraumatologie menţinerea presiunii intracraniene sub 20 mmHg este un standard, menţinerea presiunii de perfuzie cerebrale peste 70 mmHg este o recomandare, iar corticoterapia o opţiune.

În plus, orice ghid terapeutic trebuie adoptat sub rezerva mijloacelor tehnice şi a experienţei de care dispune un anumit centru de neurochirurgie. Impunerea ca standard a monitorizării presiunii intracraniene şi a ventilaţiei asistate la traumatizaţii cranio-cerebrali gravi este iluzorie într-un serviciu care nu dispune de mijloace financiare pentru a se dota cu sisteme de monitorizare a presiunii intracraniene, cu aparate de ventilaţie asistată, dozarea gazelor sanguine, oxigen.

Impunerea ca standard a reducerii în urgenţă a fracturilor-luxaţii de coloană cervicală într-un centru care nu dispune de experienţa necesară acestei manevre terapeutice este de asemenea sortită eşecului, cel puţin până în momentul în care echipa respectivă nu îşi formează experienţa necesară.

Protocolul diagnostic şi terapeutic al unei echipe neurochirurgicale riscă să dea rezultate neaşteptat de proaste când este implementat în altă echipă fără a ţine seama de particularităţile acesteia ca pregătire, dotare tehnică, motivaţie, organizare, populaţie deservită etc.

Neurochirurgia nu poate funcţiona fără aceste protocoale, fără convingerea echipei că pentru pacientul care intră în circuitul unui anumit protocol se oferă şansa maximă de ameliorare sau vindecare. Aceste convingeri nu trebuie adoptate dogmatic. Studiind un manual al cunoştinţelor de bază în neurochirurgie nu înseamnă că devenim experţi în domeniu.

Numeroase detalii cu particularităţile lor fiziopatologice trebuie respectate pentru adaptarea unui protocol neurochirurgical la un caz clinic particular, pentru evitarea introducerii forţate a cazului clinic într-un tipar rigid. Uneori un detaliu este mai important decât schema generală de îngrijire a cazului. După cum nu poate funcţiona fără un bagaj de cunoştinţe esenţiale, tot astfel neurochirurgia nu poate funcţiona fără evaluarea detaliilor (particularităţilor).

Specialiştii care colaborează cu neurochirurgul în echipa interdisciplinară trebuie avizaţi de acest aspect pentru a nu lua decizii greşite, substituindu-se raţionamentului neurochirurgical.

Noţiunea de urgenţă neurochirurgicală

Conform legislaţiei din 1999 lista urgenţelor medico-chirurgicale majore cuprinde:

a) catastrofe (urgenţe "în masă")
b) urgenţe colective
c) urgenţe individuale

În cadrul *urgenţelor individuale majore* fac parte şi afecţiuni din diverse domenii ale neurochirurgiei:

1) neurotraumatologie: traumatisme cranio-cerebrale, fractura de coloană vertebrală, fracturi deschise ale membrelor cu afectarea pachetului vasculo-nervos, politraumatisme cu implicaţie neurochirurgicală
2) neurochirurgie vasculară: accidentul cerebrovascular acut (în primele 24 de ore)
3) comele
4) convulsii (crize grand mal, starea de "rău convulsiv")

În cadrul *urgenţelor medico-chirurgicale de gradul II* figurează:

1) discopatia lombară în criză (lumbago sau lombosciatică)
2) ischemie cerebrală tranzitorie în criză
3) agitaţii psihomotorii
4) agresaţii minori (contuzii, echimoză, hematoame, fracturi închise simple)

După legislaţia anterioară (1977) în cadrul urgenţelor medico-chirurgicale erau trecute şi următoarele sindroame cu implicaţie neurochirurgicală:

1) paraplegia

2) sindromul de hipertensiune intracraniană
3) sindromul confuzional

Urgenţele neurochirurgicale sunt dificil de definit căci pacienţi în stare aparent bună se pot deteriora rapid până la deces (pacientul care "vorbeşte şi moare" din neurotraumatologie, moartea subită la ruptura sau repetarea rupturii anevrismale, angajările cerebrale din unele procese expansive, instalarea sau agravarea bruscă a unor deficite neurologice prin deplasarea, "alunecarea", leziunilor vertebrale instabile). În principiu în categoria urgenţelor neurochirurgicale intră mai multe categorii de afecţiuni:

1) afecţiuni care necesită ***intervenţie neurochirurgicală imediată*** pentru salvarea vieţii pacientului (pacienţi comatoşi sau precomatoşi cu procese expansive intracraniene: hematoame intracraniene traumatice, hematoame intracraniene primare – în special cele lobare, tumori cerebrale cu sindrom de angajare – edem cerebral, chist lichidian, hemoragie sau necroză intratumorală ş.a.).

2) afecţiuni cu risc vital imediat care necesită investigare neuroimagistică, neuroterapie intensivă şi ***supraveghere strictă*** în mediu chirurgical pentru o eventuală intervenţie de urgenţă la nevoie: traumatisme cranio-cerebrale grave şi medii fără hematom asociat în momentul examinării, hematoame centrocerebrale, hemoragii subarahnoidiene

3) afecţiuni care necesită ***intervenţie neurochirurgicală cât mai precoce*** posibil pentru prevenirea agravărilor cu risc vital, a agravării deficitului neurologic sau a transformării unui deficit neurologic reversibil într-un deficit ireversibil. Contradicţia (dilema) atitudinii faţă de aceşti pacienţi constă în faptul că o intervenţie imediată poate fi agravantă dacă nu se desfăşoară în condiţii optime (de obicei operaţiile planificate se desfăşoară în condiţii mai bune decât cele în urgenţă: echipă odihnită, instrumentar, aparatură pregătită, tactică operatorie prestabilită. În plus pacientul poate fi labil vegetativ, neechilibrat hemodinamic şi electrolitic, structura nervoasă lezată sau comprimată instabilă, predispusă la agravări secundare grave (prin edem, vasospasm, reactivitate microvasculară şi neuroinflamatorie neadecvată faţă de traumatismul operator şi anestezic). Pe de altă parte amânarea operaţiei până la condiţii optime din punct de vedere al pacientului (neuronal, somatic general) şi al condiţiilor operatorii, poate duce la complicaţii grave:
    - repetarea rupturii anevrismelor intracraniene
    - alterarea stării de conştienţă până la comă şi deces
    - permanentizarea sau agravarea unor deficite neurologice la pacienţi conştienţi dar cu procese expansive intracraniene (hematoame, tumori etc.)
    - permanentizarea sau agravarea unor deficite în fracturile-luxaţii vertebrale
    - permanentizarea sau agravarea unor deficite în sindroamele de compresiune medulară (para/tetrapareze)
    - permanentizarea sau agravarea unor deficite în compresiunile radiculare (hernii de disc cu sciatica paretică/paralitică recentă, sau cu sindrom de coadă de cal).

În practică dilema intervenţiei neurochirurgicale precoce sau întârziate în anevrismele intracraniene rupte şi în fracturile-luxaţii vertebrale a ridicat numeroase dispute. Condiţiile operatorii anestezice şi de terapie intensivă fac posibilă intervenţia precoce cu risc minim în serviciile bine dotate. Când aceste condiţii lipsesc (în condiţii suboptimale) evaluarea momentului operator se face în funcţie de particularităţile fiecărui caz şi de experienţa echipei neurochirurgicale respective.

4) ***Pacientul care "vorbeşte şi moare"*** constituie un capitol al neurochirurgiei care atrage atenţia asupra riscului etichetării ca minore a unor suferinţe neurochirurgicale încă nesupravegheate până la ieşirea din faza acută (traumatisme cranio-cerebrale) sau până la elucidarea diagnosticului (hemoragii subarahnoidiene, sindroame de hipertensiune intracraniană, sindroame convulsive. Factorii implicaţi în deteriorarea masivă, bruscă a unui pacient neurochirurgical cu stare clinică bună pot fi multipli: edem cerebral, criză convulsivă, vasospasm, ischemie cerebrală, repetarea hemoragiei prin ruptură vasculară iterativă, accident embolic sau cardiac intercurent, sporire brusc de volum a unui proces expansiv (hematom, tumoră, chist etc.), hidrocefalie acută, decompensarea unei hipertensiuni intracraniene compensate prin manevre de diagnostic sau îngrijire neadecvate, angajări cerebrale etc. Toţi aceşti factori trebuie luaţi în consideraţie la decizia de internare - tratament ambulator, continuarea supravegherii – externare, investigaţii suplimentare – clasarea diagnosticului, pentru diferite categorii de pacienţi: traumatisme cranio-cerebrale minore şi moderate, crize comiţiale, deficite neurologice tranzitorii, sindroame de hipertensiune intracraniană incomplete, hemoragii subarahnoidiene de cauză nedeterminată, hidrocefalii aşa zis compensate ş.a.
5) Instalarea bruscă a unui deficit neurologic de tip medular (para/tetrapareză) trebuie privită cu aceeaşi seriozitate ca şi problemele vitale de la punctul precedent. Decompensarea compresiunii medulare după puncţie lombară sau mielografie sau instalarea unei compresiuni acute prin hematorahis la pacienţi sub tratament anticoagulant sau postoperator poate avea un prognostic dezastruos în lipsa unei ***decompresiuni imediate***. Deşi compresiunile radiculare au şanse mai bune la o decompresiune chiar întârziată (faţă de compresiunile medulare), nu se poate miza pe aceasta în cazul unui deficit important brusc instalat, decomprimarea de urgenţă fiind recomandată ori de câte ori este posibil.

În continuare prezentăm unele probleme ale managementului neurochirurgical şi ale managementului sanitar în câteva categorii de afecţiuni mai des întâlnite în practica neurochirurgicală. Datele generale asupra acestor afecţiuni pot fi revăzute la capitolele respective.

I.HIPERTENSIUNEA INTRACRANIANĂ

1.Componentele spaţiului intracranian: volumele intracraniene, legea Monro- Kellie, presiunea intracraniană

Componentele spaţiului intracranian.

Cutia craniană este rigidă, practic inextensibilă la adult, cu volum constant de aprox 1500 cm^3 (exista variatii interindividuale şi intre sexe).

Acest volum este ocupat de următoarele componente: creier, lichid cefalo-rahidian şi sânge circulant. La adult aceste componente ocupă în medie următoarele volume:

***1. Creier*:** aprox 1250 cm^3 (neuroni, glie,lichid interstiţial: 100-150 ml,si mici volume reprezentate de meninge, pereţii vaselor sanguine, rădăcinile nervilor cranieni, glanda epifiză, etc.)

2. LCR: 100-150 ml.

3. Sânge (arterial şi venos): 100-150 ml.

Presiunea intracraniană normală este de 10-15 mmHg în decubit. Oscilaţii fiziologice între 0-20 mmHg pot aparea în funcţie de ortostatism, efort, presiune toracică, starea de hidratare, etc.Totusi o presiune intracraniana ce se mentine constant peste 10-15 mmHg este considerata crescuta.

Legea Monro-Kellie

Legea Monro-Kellie (1783,1823) cu unele modificări ulterioare atrage atenţia asupra prezenţei acestor volume incomprimabile într-un conţinător (spaţiu) inextensibil la adult. Ca urmare a acestei legi creşterea în volum a uneia dintre componente se poate face numai în detrimentul celorlalte.

Apariţia unui nou volum intracranian diferit de creier, LCR sau sânge circulant fiziologic, constituie un proces înlocuitor de spaţiu sau proces expansiv intracranian, şi se supune aceleiaşi legi dislocând componentele de volum intracraniene fiziologice.

Asupra cutiei craniene trebuie făcute câteva precizări:

- nu este o cutie închisă, ea comunică prin orificiile de la baza craniului cu alte spaţii; dpdv al volumelor principalele zone de comunicare sunt reprezentate de gaura occipitala, pe unde lcr-ul intracranian comunica liber cu lcr-ul spinal, şi gaurile rupte posterioare la nivelul carora se afla originea venelor jugulare interne prin care sangele venos intracranian poate fi mobilizat suplimentar fata de fluxul obisnuit, în virtutea cresterii gradientului de presiune intre cutia craniana şi atriul drept (cutia toracica).
- structuri fibroase (durale) relativ inextensibile compartimentează interiorul cutiei craniene în mai multe încăperi care comunică între ele prin orificii mai mult sau mai puţin largi: incizura tentorială, între etajul subtentorial ocupat de trunchiul cerebral şi cerebel şi etajul supratentorial ocupat de diencefal şi emisferele cerebrale, incizura subfalciformă între cele două emisfere cerebrale.

Componentele lichidiene (LCR, sânge) ale volumului intracranian sunt în comunicare liberă cu spaţii extensibile extracraniene.

Orificiile cutiei craniene, în special gaura occipitală şi găurile rupte posterioare asigură deplasările rapide ale volumelor lichidiene intracraniene. Spaţiul subarahnoidian cranian se continuă cu cel spinal la nivelul gaurii occipitale şi o cantitate de LCR poate fi redirijată dintr-un spaţiu în altul (sacul dural spinal are posibilitatea de a se colaba şi de a expansiona nefiind ataşat canalului osos vertebral aşa cum duramater craniană este ataşată de os). În acest fel volumul de LCR intracranian poate varia rapid în anumite limite asigurând menţinerea unei presiuni intracraniene constante fără a afecta rolul de pernă hidraulică pe care LCR-ul îl joacă faţă de creier.

La nivelul găurilor rupte posterioare trec venele jugulare prin care sângele din sistemul venos intracranian: sinusuri şi lacuri venoase durale, vene cerebrale, poate fi mobilizat într-o cantitate mai mare sau mai mică asigurând colabarea sau turgescenţa venelor intracraniene. În acest fel volumul de sânge venos intracranian poate varia în anumite limite fără a perturba hemodinamica intracraniană.

2. Spatiile de rezervă intracraniene, complianta cerebrală

Volumele uşor dislocabile fără consecinţe patologice fac parte din ***spaţiile de rezervă ale cutiei craniene***. Spaţiul de rezervă lichidian diferă de la individ la individ şi este semnificativ mai mare în funcţie de gradul atrofiei cerebrale.

Alte spaţii de rezervă pot apare prin mecanisme compensatorii fiziopatologice demonstrate sau ipotetice:

- scăderea secreţiei de LCR;
- creşterea absorbţiei de LCR;
- vasoconstricţia arterială cu creşterea compensatorie a presiunii arteriale pentru asigurarea unei irigări sanguine suficiente în condiţiile unui volum sanguin cerebral redus;
- deshidratarea ţesutului cerebral;
- atrofia ţesutului cerebral în vecinătatea proceselor expansive cu creştere lentă sau în vecinătatea ventriculilor în hidrocefalia internă.

Când spaţiile de rezervă ale cutiei craniene au fost epuizate şi totuşi există un volum care continuă să crească (proces expansiv, creier edemaţiat, lcr în hidrocefalie, sange circulant în cogestia venoasă sau vasodiltaţia arterială, etc) presiunea din cutia craniană incepe să crească exponenţial. Creşterea presiunii în cutia craniană se opune pătrunderii sângelui în capilarele ţesutului cerebral determinând progresiv scăderea şi apoi oprirea fluxului sanghin cerebral cu moartea creierului (decesul)

Raportul creştere de volum/ creştere a presiunii (deltaV/deltaP) defineşte complianţa cerebrală. Când spaţiile de rezerva nu sunt epuizate creşterea unui volum nu este

urmată de o modificare a presiunii intracraniene, raportul deltaV/deltaP este mare şi deci complianţa cerebrală este mare (bună). Pe masură ce spaţiile de rezervă se epuizează o creştere mică a unui volum determină o creştere mare de presiune, complianţa este proastă (mică) şi există iminenţa scăderii fluxului sanghin cerebral sau a angajărilor cerebrale, ambele cu risc vital. O complianţă scazută ne arată deci ca o creştere de volum mică poate determina o creştere semnificativă a presiunii intracraniene. În mod experimental acest parametru se poate inregistra, de exemplu prin injectare periodică de lichid într-un mic rezervor plasat intracranian. Inregistrarea curbei de modificare a complianţei nu a intrat deocamdată în uz clinic şi aprecierea momentului decompensarii unui sindrom HIC (moment ce urmeaza imediat dupa scaderea complianţei în situaţia în care unul dintre volume continuă să crească) ţine de date clinice, imagistice şi de urmărire a curbei presiunii intracraniene.

3. Presiunea de perfuzie cerebrală, efectul Cushing

Fluxul sanghin cerebral la adult este de circa 750-1000ml/min, reprezentând 15-20% din debitul cardiac. Creierul utilizează circa 20% din consumul de oxigen al organismului în stare de repaos. Rezistenţa la hipoxie a celulei nervoase este scazută astfel încât oprirea fluxului sanghin cerebral duce la deces în 3-5 minute în condiţii obişnuite. Hipotermia şi administrarea de barbiturice pot creşte durata de supravieţuire a neuronilor la ischemie.

Presiunea de perfuzie cerebrală (PPC) este diferenţa între presiunea arterială şi presiunea intracraniană (PIC). în calcule se foloseşte presiunea (tensiunea) arterială medie (TAM) care depinde de tensiunea arterială sistolică (TAS) şi tensiunea arterială diastolică (TAD) şi se calculează după formula TAM= TAD + 1/3(TAS-TAD).

Presiunea de perfuzie cerebrală se calculează după formula

PPC = TAM – PIC

De exemplu dacă tensiunea arterială este 140/80 mmHg iar presiunea intracraniană 30 mmHg, la pacientul respectiv vom avea o presiune de perfuzie cerebrală de 70 mmHg

PPC = 100mmHg – 30mmHg = 70 mmHg

Dacă pacientul are tensiunea arterială 120/60 mmHg şi presiunea intracraniană 30 mmHg presiunea de perfuzie cerebrală este de 50mmHg

PPC = 80mmHg – 30mmHg = 50mmHg

Pentru inţelegerea corelaţiei dintre presiunea intracraniană şi fluxul sanghin cerebral dăm urmatoarele date orientative.Perfuzia cerebrală normală este de aproximativ 50 ml sânge/100 de grame de ţesut nervos/minut. Scăderea perfuziei sub 30 ml sânge/100 de grame de ţesut nervos/minut determină suferinţa cerebrală simptomatică, astfel încât deficitul clinic devine complet pentru zona cerebrală hipoirigată la o perfuzie mai mică de 20 ml sânge/100 de grame de ţesut nervos/minut. Neuronii intră în starea de parabioză (îşi pierd temporar funcţia până la revenirea fluxului sanguin). Dacă fluxul sanguin scade sub valori de 10 ml sânge/100 de grame de ţesut nervos/minut alterările neuronale devin ireversibile (moartea celulară).

Circulaţia cerebrală este dotată cu proprietaţi de autoreglare a presiunii: vasoconstricţie sau vasodilataţie astfel încât fluxul sanghin cerebral să se menţină constant indiferent de valoarea presiunii cerebrale de perfuzie în limitele unei PPC intre 50 şi 150 mmHg. Vasodilataţia este maxima la o PPC de 50 mmHg şi vasoconstricţia maximă la o PPC de 150mmHg . Dacă PPC scade sub valori de 50 mmHg autoreglarea microcirculaţiei cerebrale este depăsită şi se instalează ischemia cerebrală.

În al doilea exemplu de mai sus (pacientul cu PPC de 50mmHg), capacitatea de adaptare a microcirculaţiei este depaşită şi se instalează ischemia cerebrală dacă nu se iau măsuri prompte de reducere a presiunii intracraniene şi eventual de creştere a tensiunii arteriale. În primul exemplu (pacientul cu TA 140/80 mmHg şi PIC 30 mmhg, PPC este bună , totuşi spre limita inferioară – pacientul trebuie urmărit atent pentru a combate scăderi şi mai mari ale PPC. Pe de altă parte hipertensiunea intracraniană cu valori ale presiunii de 30mmHg poate avea şi alte consecinţe (hernie cerebrală, agravare prin creştere bruscă a PIC la valori şi mai mari chiar la adăugarea unor volume mici: edem cerebral, hidrocefalie etc).

Efectul de garou capilaro-arterial declanşează iniţial un mecanism probabil compensator (efectul Cushing) de creştere a tensiunii arteriale sistemice. Se pare că centrul nervos al acestui reflex este bulbar. Initial Cushing a descris în sindromul HIC episoade de bradicardie insoţite sau nu de creşterea tensiunii arteriale. În condiţiile protocoalelor actuale de tratament ale hipertensiunii intracraniene bradicardia este rareori întâlnită. Prin creşterea reflexă a tensiunii arteriale sistemice se asigură între anumite limite perfuzia arteriolo-capilară cerebrală împotriva efectului de garou al HIC. Când acest mecanism compensator este depăşit apar fenomene ischemice cerebrale până la oprirea completă a circulaţiei cerebrale. În plan clinic, în raport de gradul afectării circulaţiei cerebrale, apar tulburări psihice, crize comiţiale, deficite neurologice, comă şi deces.

Astfel de manifestări, însoţite de obicei de un sindrom neurologic focal, pot apare şi în hernierea parenchimului cerebral la nivelul orificiilor de comunicare dintre compartimentele cutiei craniene sau la nivelul găurii occipitale constituind, o a doua cauză de deces în sindromul de HIC, prin hernie cerebrală.

4. Etiologia sindromului de hipertensiune intracraniană

Cauzele care duc la epuizarea spaţiilor de rezervă intracraniene şi apariţia sindromului de HIC pot fi următoarele:

1) apariţia unui nou volum intracranian diferit de creier, LCR sau sânge circulant. Acest volum de neoformaţie poartă numele de ***proces expansiv intracranian*** sau proces înlocuitor de spaţiu şi poate fi reprezentat de:
    - tumori cerebrale
    - hematoame intracraniene
    - colecţii purulente (abces cerebral, empiem subdural sau extradural) sau alte formaţiuni infecţioase granulomatoase (gomă sifilitică, tuberculom, granuloame micotice), parazitare (chist hidatic, cisticercoză)
    - colecţii lichidiene (unii chişti arahnoidieni, unele hidrome subdurale)
    - neoformaţii vasculare pseudotumorale (malformaţii arteriovenoase, mai rar anevrisme, pseudotumorale)
    - pneumatocel.
2) ***sporirea de volum a unei componente normal existente*** în cutia craniană (creier, LCR, sânge) dincolo de limitele permise de volumul spaţiului de rezervă
    a) *creierul*: edem cerebral difuz sau localizat de cauză
        - *sistemică:* anoxie, toxice exo- sau endogene, hipertermie,
        - *cerebrală difuză*: insolaţie, meningoencefalită
        - *cerebrală localizată*: dilacerare cerebrală, ramolisment pseudotumoral, encefalită pseudotumorală
    b) *LCR-ul:* hidrocefalie: acumularea de LCR sub presiune continuu sau intermitent crescută în spaţiile lichidiene normale
    c) *sânge circulant:* congestie vasculară arterială sau venoasă.

5. Compartimentele cutiei craniene, angajările cerebrale

Compartimentarea cutiei craniene

Cutia craniană este compartimentată prin structuri fibroase:cortul cerebelului (denumit şi tentoriu) împarte cutia craniană în compartimentul supratentorial (ocupat de diencefal şi telencefal) şi compartimentul subtentorial (ocupat de trunchiul cerebral şi cerebel), coasa creierului separă etajul supratentorial în compartimentul emisferului stâng şi drept). Incizura tentorială asigură comunicarea între etajul supra şi subtentorial. Gradientele de presiune ce apar între diversele compartimente odată cu apariţia localizată a unei sporiri de volum sau a unui proces expansiv intracranian determină mobilizări de LCR, sânge venos şi în final părţi din creier dintr-un compartiment în altul.

Vor fi mobilizate iniţial doar spaţiile de rezervă ale compartimentului respectiv cu colabarea spaţiilor subarahnoidiene şi ventriculului, mobilizarea sângelui venos. Dislocarea se face către compartimentele vecine în care poate apărea de asemenea o

creştere de presiune în general mai mică. În final se produce dislocarea masei cerebrale (angajările cerebrale). Cea mai cunoscută este hernia (angajarea) uncusului hipocampic din etajul supratentorial în etajul subtentorial prin incizura tentoriului sau hernierea părţii frontale mediobazale a emisferului cerebral pe sub coasa creierului (hernierea subfalciformă).

Când procesul expansiv se dezvoltă subtentorial sau în fazele avansate ale unei hipertensiuni intracraniene difuze cea mai frecventă hernie cerebrală se produce la nivelul găurii occipitale unde amigdalele cerebeloase coboară în spaţiul subarahnoidian spinal comprimând bulbul rahidian.

Când spaţiul de rezervă intracranian este epuizat apare creşterea presiunii intracraniene peste 20mmHg cu consecinţe clinice cunoscute drept sindromul de hipertensiune intracraniană (HIC).

Herniile cerebrale

După cum am amintit mai sus cele mai frecvente hernii cerebrale sunt:

1.*Hernia amigdalelor cerebeloase* la nivelul găurii occipitale. Amigdala cerebeloasă coboară în spaţiul subarahnoidian spinal şi se strangulează la bază între marginea osoasă a găurii occipitale şi bulbul rahidian. Ştrangularea este urmată de congestie venoasă, ischemie şi edem la nivelul porţiunii de amigdală herniată cea ce accentuează compresiunea asupra bulbului. Afectarea substanţei reticulate şi a centrilor vegetativi bulbari este răspunzătoare de instalarea comei, a tulburărilor vegetative şi decesului.

2.*Hernia uncusului hipocampic* la nivelul incizurii tentoriale, coborârea uncusului la nivel subtentorial cu ştrangularea sa la bază între peduncului cerebral şi marginea internă a cortului cerebelului determină comă, hemiplegie controlaterală şi midriază ipsilaterală, respectiv prin suferinţa sistemului reticulat mezencefalic, a tractului piramidal şi a nervului oculomotor comun de partea herniei.

Herniile cerebrale pot fi declanşate de o puncţie lombară intempestivă. La apariţia bruscă a unui gradient de presiune lichidiană, întrucât în compartimentul cerebral nu mai există pernă de LCR se mobilizează către spaţiul spinal sau către compartimentele învecinate structurile cerebrale parenchimatoase cele mai expuse ca formă şi poziţie (amigdala cerebeloasă, uncusul hipocampic).

6. Fazele anatomo-clinice ale HIC:

Faza compensata asimptomatica: complianta cerebrala este mare, dislocarea spatiilor de rezerva nu duce la alterarea rolului lor fiziologic (dislocarea lcr din cutia craniana nu ajunge la o cantitate atat de mare incat sa altereze rolul de perna hidraulica pe care invelisul de lcr il joaca pentru creier). Presiunea intracraniana se mentine normala dar spatiile de rezerva diminua.

Faza compensata simptomatica: presiunea intracraniana are valori usor crescute sau intermitent cresute, dislocarile spatiilor de rezerva devin simptomatice cu aparitia triadei clasice: cefalee, varsaturi, edem papilar.

Faza decompensata vigila: spatiile de rezerva sunt epuizate, complianta cerebrala redusa, fluxul sanghin cerebral incepe sa scada, pacientul poate avea diverse semne neurologice şi starea de constienta poate fi alterata dar nu abolita.

Faza decompensata comatoasa: apare abolirea starii de constienta fie prin scaderea marcata a presiunii de perfuzie cerebrala fie prin compresiunea trunchiului cerebral în angajarile cerebrale. în lipsa unei interventii rapide (in timp util, adica inainte de instaurarea alterarilor neuronale ireversibile) evolutia este cel mai adesea spre agravare şi deces.

7.Simptomatologie

O dată cu epuizarea spaţiilor de rezervă intracraniene, sindromul de HIC devine simptomatic.

Triada clinică este constituită din:

-*cefalee,*

-*vărsături* cu sau fără greţuri,

-*edem papilar* urmat de stază papilară şi atrofie optică poststază (orbire).

Aceste simptome, adesea incomplete, apar în general în sindroamele de hipertensiune intracraniană cu instalare lentă şi evoluţie relativ îndelungată. În faze mai avansate apar tulburări psihice, instalarea comei, a tulburărilor vegetative şi decesul.

Supravieţuirile la o presiune intracraniană peste 80-100 mmHg sunt excepţionale, totuşi nu există un paralelism absolut între evoluţia clinică şi valorile presiunii intracraniene, dată fiind complexitatea mecanismelor de creare şi utilizare a spaţiilor de rezervă şi a celor de adaptare a hemodinamicii şi metabolismului cerebral la hipertensiunea intracraniană. Un rol important îl joacă modul de instalare a HIC, acut sau cronic, care permite sau nu intrarea în joc a mecanismelor compensatorii fiziopatologice lente (de ex. atrofia cerebrală).

Prezentarea **mecanismelor** prin care epuizarea spaţiilor de rezervă şi a factorilor compensatorii, determină simptomatologia sindromului HIC este esenţială pentru înţelegerea posibilităţilor terapeutice.

Epuizarea spaţiului de rezervă lichidian (mobilizarea LCR-lui în sacul dural spinal, scăderea secreţiei şi creşterea resorbţiei de LCR) face să dispară perna hidraulică intracraniană în care pluteşte creierul. Parenchimul cerebral este lipsit de receptori pentru durere. Aceştia sunt însă bine reprezentaţi la nivelul durei mater (în special bazale), a vaselor mari de la baza creierului şi a rădăcinilor nervilor cranieni. Odată cu dispariţia pernei hidraulice reprezentată de LCR, asupra acestor structuri se exercită forţe de tracţiune, distorsiune şi tensiune exacerbate de mişcările capului, staza venoasă intracraniană (efort, defecaţie) explicând apariţia şi caracterele durerii în HIC.

În absenţa protecţiei lichidiene se exercită tracţiuni asupra rădăcinilor vagului cu declanşarea vărsăturilor.

Migrarea LCR-lui în afara cutiei craniene în teaca nervului optic explică apariţia edemului papilar.

Compresiunea pe care HIC o exercită asupra sistemului vascular intracranian are un efect de colabare şi hipertensiune venoasă apoi un efect de garou asupra sistemului capilar şi arterial.

Colabarea rezervoarelor venoase (sinusuri, lacuri venoase, vene cerebrale) participă la mecanismul durerii. Creşterea presiunii venoase intracraniene contribuie la apariţia stazei venoase şi a hemoragiilor papilare la nivelul retinei.

8. Investigaţii

Neuroimagistica actuală (CT şi RMN cerebral) oferă date despre spaţiile de rezervă intracraniene, mai ales despre LCR-ul de la nivelul cisternelor bazale, şanţurilor cerebrale de pe convexitate, ventriculilor, date despre edemul cerebral, angajările cerebrale, date despre volumul, poziţia, efectul de masă şi uneori natura proceselor expansive intracraniene, deplasarea liniei mediene etc. Atunci când sindromul de HIC este determinat de un proces expansiv intracranian, ablaţia acestuia constituie de obicei cel mai eficient tratament. Când sindromul HIC este determinat de leziuni cerebrale difuze de tip edematos, contuziv sau hemoragic, diminuarea spaţiilor de rezervă (dispariţia cisternelor bazale, colabarea ventriculilor, ştergerea şanturilor corticale) sunt criterii imagistice indirecte pentru instituirea măsurilor terapeutice de diverse nivele. Ajustarea tratamentului se face, cel mai eficient, prin corelare cu valorile presiunii intracraniene care pot fi inregistrate continuu.

Monitorizarea presiunii intracraniene

În diagnosticul şi conduita tratamentului sindromului de HIC un rol important îl are monitorizarea presiunii intracraniene (cunoaşterea valorii momentane cât şi a curbelor de variaţie a presiunii intracraniene).

Din punct de vedere tehnic pentru cunoaşterea valorilor presiunii intracraniene se folosesc diverse aparate compuse în esenţă dintr-un captor al presiunii intracraniene, un traductor al valorii presiunii şi un sistem de înregistrare.

Din punct de vedere neurochirurgical amplasarea captorului (a vârfului sondei) se poate face la diferite nivele: ventricul, parenchim cerebral, spaţiu subarahnoidian, subdural sau extradural. Sonda de înregistrare se introduce printr-o gaură de trepanaţie a cutiei craniene. Sterilitatea tehnicii trebuie să fie absolută, căci principalul risc al introducerii şi menţinerii (de obicei timp de mai multe zile) a acestor sisteme de înregistrare îl constituie infecţia. Canula introdusă trebuie să fie fină şi neagresivă din punct de vedere mecanic pentru a evita dilacerările cerebrale şi rupturile vasculare

cauzatoare de hematoame. În plus un material nepirogen, sterilizabil şi biocompatibil este evident obligatoriu pentru confecţionarea acestor sonde (canule) de înregistrare. Canulele introduse intraventricular au avantajul de a oferi posibilitatea evacuării de LCR pentru examinare sau pentru scăderea PIC (scop terapeutic).

Traductorii de presiune pot fi dintre cei mai diferiţi.

Cel mai simplu sistem constă în introducerea unui cateter intraventricular conectat la un tub de nivel vertical cu riglă gradată ataşat de marginea patului. Înălţimea coloanei de lichid în acest tub ne va indica valoarea presiunii intracraniene.

Se folosesc de asemenea numeroase sisteme mai perfecţionate dar şi mai scumpe. Dintre acestea amintim sistemul de monitorizare al presiunii intracraniene cu fibră optică produs de laboratoarele Camino.

9. Diagnosticul diferenţial al sindromului HIC

Diagnosticul sindromului HIC prezintă numeroase capcane. Erorile diagnostice pot avea consecinţe fatale.
Sindromul de HIC poate fi oligosimptomatic mai males la început. Datorită imagisticii moderne diagnosticul se pune relativ precoce şi rezultatele terapeutice sunt mult mai bune. Rareori se mai întâlneşte un sindrom complet cu triada clasică amintită. În acest context diagnosticul diferenţial este cel al cefaleei, al vărsăturilor, al edemului papilar, al deficitelor neurologice sau crizelor epiletice, al alterărilor stării de conştienţă sau al comei. Majoritatea acestor simptome sunt foarte frecvente şi de multe ori de altă cauză decât hipertensiunea intracraniană. De exemplu sdr. cefalalgic este o manifestare extrem de comună: migrena, cefaleea de contractură musculară din nevroze, arterita Horton, algiile craniofaciale, durerea referită din otite, sinuzite, dureri asociate viciilor de refracţie, spondilozei cervicale, starilor febrile, hipertensiunii arteriale etc. Durerea are anumite caractere mai mult sau mai puţin specifice fiecăreia dintre etiologiile amintite şi o anamneză atentă poate sa ne îndrume către un tratament eficient (antimigrenos, anxiolitic, antiinflamator etc). Descrierea acestor tipuri de durere depaşeşte cadrul acestui curs. Semnalăm doar faptul că lipsa raspunsului la tratamentul tipului de cefalee suspicionate, cefaleea cu caracter progresiv sau asociată cu alte simprome ale HIC, apariţia unei cefalei de tip nou diferită de cea cunoscută la un migrenos sau la un nevrotic, sunt situatii ce impun explorarea imagistică cerebrală. Confundarea sindromului HIC cu o suferinţa abdominala este relativ frecventă, mai ales la copii. Deficitele neurologice nou apărute, crizele epileptice cu debut tardiv, alterările stării de constienţă sau comă fără legătură cu o patologie cunoscută impun de regulă explorarea imagistică cerebrală.

Stabilirea etiologiei reprezintă un al doilea pas în diagnosticul diferenţial.

10.Conduita

Tratamentul HIC se adresează aspectului etiologic, funcţional şi simptomatic.

Tratamentul simptomatic (antalgice, antiemetice, anticonvulsivante) poate avea un rol adjuvant în formele subacute şi cronice de HIC. Este absolut obligatoriu a aviza pacientul asupra necesităţii unui tratament etiologic sau funcţional pentru a-l feri de iluzia vindecării prin ameliorarea simptomelor.

Tratamentul fiziopatologic utilizează mecanismele naturale compensatorii prin crearea sau evacuarea spaţiilor de rezervă, susţinerea şi protecţia hemodinamicii şi a metabolismului cerebral:

- poziţia semişezândă cu capul ridicat la 30 grade asigură maximum de drenaj LCR şi venos al cutiei craniene;
- evitarea hiperhidratării, diureticele osmotice (manitol) şi tiazidice (furosemid) asigură diminuarea de volum a parenchimului cerebral;
- oxigenoterapia cu normocapnie contribuie la prevenirea ischemiei cerebrale şi la combaterea edemului cerebral;
- în unele forme de edem cerebral (în special cel peritumoral sau în encefalite, mai puţin în cel traumatic) corticoterapia (dexametazona) are efecte benefice certe;
- evacuarea de LCR prin drenaj ventricular extern sau intern poate constitui metoda de elecţie în tratamentul hidrocefaliei. Menţionăm că în hidrocefalia congenitală prin obstrucţie de apeduct Sylvius şi în hidrocefalia cu presiune intermitent pozitivă a adultului, drenajul ventricular intern (ventriculo-peritoneal sau ventriculo-cardiac) reprezintă metoda terapeutică actuală suficientă şi definitivă (un tratament etiologic în aceste cazuri este fie imposibil fie cu riscuri nejustificate: cateterizarea apeductului Sylvius). Perforarea endoscopică a planşeului ventriculului III este o alternativă terapeutică în hidrocefalia obstructivă. Vom reveni la aceste probleme la subcapitolul despre hidrocefalie.
- craniectomia decompresivă (rar utilizată);
- rezecţia cerebrală decompresivă (excepţional utilizată în prezent): rezecţia polului temporal sau frontal.

În concluzie tratamentul fiziopatologic asigură scăderea sau normalizarea presiunii intracraniene temporar sau în unele cazuri definitiv. În multe din cazurile acute de hiprtensiune intracraniană perioada de scădere terapeutică a presiunii intracraniene oferă un interval de timp în care mecanismele naturale de apărare şi vindecare pot interveni (encefalite, contuzii cerebrale grave), sau în care se pot institui factori terapeutici etiologici în timp util pentru salvarea pacientului (ablaţia procesului expansiv, antibioterapie etc.). Cu cât momentul instituirii acestei terapii este mai tardiv cu atât riscul instalării circuitelor fiziopatologice vicioase (HIC →ischemie →edem →HIC) este mai mare şi apariţia leziunilor cerebrale ireversibile mai frecventă.

Tratamentul etiologic vizează cauza determinantă a HIC. Antibioterapia vindecă numeroase cazuri de meningite, encefalite şi abcese presupurative, cât şi unele abcese colectate mici. Unele antivirale par a fi eficiente în anumite forme de encefalite virale.

Corectarea hipoxiei sau a stărilor toxice sistemice endo- sau exogene ameliorează sau vindecă în primele faze HIC din anumite forme de encefalopatie de cauză sistemică.

În multe cazuri de encefalite virale, contuzii cerebrale sau diverse forme de ischemie cerebrală, problema tratamentului etiologic este încă departe de a fi rezolvată.

Poate cel mai spectaculos şi mai benefic tratament etiologic al HIC constă în ablaţia proceselor expansive intracraniene.

Când această ablaţie este posibilă în totalitate şi în timp util (înainte de instalarea leziunilor cerebrale secundare ireversibile) pacientul poate fi vindecat fără sechele.

PROCESELE EXPANSIVE INTRACRANIENE

Definiţie, clasificare.

Sindromul de hipertensiune intracraniană poate fi determinat de sporirea volumului unuia dintre componentele normale intracraniene: substanţa cerebrală, LCR, sânge, sau de apariţia unui nou volum (neoformaţie, proces înlocuitor de spaţiu sau pe scurt proces expansiv intracranian). În literatura românească de specialitate a fost preferat şi s-a impus termenul de ***proces expansiv***, el înglobând atât leziunile cu o creştere progresivă reală cât şi toate celelalte neoformaţii cu potenţial de sporire a volumului sau cu o sporire de volum în cursul apariţiei lor, deşi în momentul evaluării cazului ele sunt stabile dimensional.

Etiopatogenia sindromului de hipertensiune intracraniană cunoaşte următoarele entităţi:

- Leziune focală:
  - proces expansiv intracranian: tumoră cerebrală, hematom intracranian, malformaţie vasculară pseudotumorală, proces septic expansiv cu germeni banali (abces cerebral, empiem subdural, empiem extradural), sau cu germeni specifici (tuberculom, goma sifilitică), neoformaţie parazitară (chist hidatic cerebral, cisticercoză cerebrală), colecţie lichidiană (chist subarahnoidian, hidroma subdurală, chist intracerebral), colecţie aerică (pneumatocel).
  - Leziune focală pseudotumorală a creierului: inflamatorie (encefalita pseudotumorală în focar), ischemică (infarct pseudotumoral), traumatică (contuzie, dilacerare pseudotumorală) etc.

- Hidrocefalia: acumularea de LCR în exces în spaţiile normal destinate LCR-lui care se dilată pasiv (atrofie cerebrală – hidrocefalie pasivă) sau prin creşterea presiunii LCR-lui permanent sau intermitent (hidrocefalie activă, evolutivă sau stabilizată).
- Edemul cerebral: sporirea de volum a parenchimului cerebral prin acumularea lichidului în compartimentul interstiţial sau celular (edem vasogenic, edem citotoxic).
- Congestia cerebrală: sporirea cantităţii de sânge intracraniene în compartimentul vascular, arterial sau venos (congestie venoasă).
- Cutie craniană de dimensiuni reduse:
  - craniostenoză: osificarea prematură a suturilor craniene împiedică dezvoltarea craniului concordant cu creşterea creierului la copil
  - fracturi cu înfundări masive care reduc volumul intracranian

Procesele expansive intracraniene în general, şi tumorile cerebrale în special, se clasifică în funcţie de poziţia pe care o ocupă în raport cu parenchimul cerebral:

a) tumori extraaxiale (extraparenchimatoase)

- *tumori extraaxiale extradurale,* de exemplu tumorile craniene care se dezvoltă în afara osului endocranian extradural (ele creeaza un spatiu intre os şi dura mater)
- *tumori extraaxiale subdurale*: se dezvoltă în spaţiul subdural sau subarahnoidian. Prin creştere şi compresiune lent progresivă îşi sapă un pat în parenchimul cerebral

prin dislocare şi atrofie a acestuia (meningioame, neurinoame, adenoame hipofizare, pinealoame, craniofaringiom şi altele) rămânând ataşate spaţiului subdural printr-un fragment mai mare sau mai mic. Unele tumori pătrund în spaţiul subarahnoidian relativ profund în creier la nivelul scizurilor şi şanţurilor aşa încât unele tumori profunde intracerebrale sunt în fond extraparenchimatoase (unele metastaze, meningiom de scizură silviană, pinealoame etc.).

- *unele tumori intraventriculare:* pot fi intraventriculare propriu-zise şi atunci sunt extraparenchimatoase (de ex. chistul coloid) sau pot fi de perete ventricular deci cu o componenta intraparenchimatoasă şi o porţiune mai mare sau mai mică dezvoltată intraventricular).

b) tumori intraaxiale (intraparenchimatoase)

- *tumori intraparenchimatoase:* se dezvoltă în parenchimul cerebral şi sunt în majoritatea lor infiltrative (glioame: astrocitom, oligodendrogliom, ependimom, limfoame, unele metastaze). În cazuri particulare tumorile intraparenchimatoase pot avea un fragment exofitic ce se dezvoltă în spaţiul subarahnoidian, după cum unele tumori profunde pot fi extraparenchimatoase (intracerebrale extraparenchimatoase) dezvoltându-se în cisternele şi şanţurile ocupate în mod normal de LCR.

Avizăm cititorul că termenii "intra/extraaxial", "intra/extracerebral" pot avea accepţiuni diferite în diverse clasificări după cum este sau nu luată în consideraţie prezenţa spaţiilor lichidiene intracerebrale (ventriculii cerebrali şi invaginările spaţiului subarahnoidian la nivelul şanţurilor şi scizurilor).

Tumorile cerebrale

Date anatomopatologice

Din punct de vedere histologic (neuropatologic) tumorile cerebrale se clasifică după criteriul celulei de origine şi al gradului de malignitate:

Tumori primitive

- *Glioame*: astrocitom, oligodendrogliom, oligoastrocitom, ependimom, glioblastom. Glioamele au patru grade de malignitate (glioame de grad mic: gradul I şi II, glioame de grad mare: gradul III – astrocitom malign, şi IV – glioblastom). Forma cea mai agresivă oncologic este reprezentată de glioblastom cu un prognostic vital de 6 luni din momentul ablaţiei chirurgicale puţin ameliorat de terapiile complementare (radioterapie, citostatice). Chiar formele de grad mic pot avea uneori o evoluţie gravă prin poziţia inaccesibilă unei extirpări totale (hipotalamus, nuclei bazali, arii corticale elocvente), prin dificultatea definirii planului tumoral faţă de ţesutul cerebral sănătos (tumori cu caracter infiltrativ) şi prin riscul transformării maligne.
- *Meningioame*: sunt tumori cu caracter de obicei benign dezvoltate din celulele meningiale (tumori extraparenchimatoase) cu plan de clivaj bun faţă de parenchimul cerebral. 80% din cazuri pot fi vindecate prin ablaţie chirurgicală. Formele maligne, formele multicentrice, cele infiltrative cât şi anumite localizări (meningioame bazale

cu infiltraţie osoasă sau a pereţilor vaselor mari, meningioame parasagitale cu infiltraţia sinusului sagital superior) pun probleme terapeutice mai dificile.

- *Neurinoame*: se dezvoltă din teaca nervilor cranieni (denumirea modernă schwanoame) sunt de asemenea tumori de obicei benigne histologic, dar dificil poziţionate în raport cu poziţia bazală a rădăcinilor nervoase pe care se dezvoltă. Cel mai frecvent este neurinomul de nerv acustic (denumit modern schwanom vestibular datorită originii cu predilecţie din teaca Schwann a componentei vestibulare a nervului acustico-vestibular).
- *Tumori disembrioplazice* dezvoltate pe seama unor resturi embrionare: craniofaringiomul, tumorile dermoide şi epidermoide.
- *Tumorile hipofizare*: cel mai adesea benigne histologic (adenoame), mai rar carcinoame.
- Tum*orile epifizare*.
- *Alte tumori*: limfoamele cerebrale, tumori vasculare, hemangioblastoame, tumori din celule nervoase embrionare (meduloblastom) s.a.

Tumori secundare

Datorită absenţei sistemului limfatic la nivel cerebral această cale de diseminare tumorală lipseşte şi, în acest fel, metastazele tumorilor cerebrale maligne în afara sistemului nervos sunt excepţionale şi chiar contestate. Diseminările pe calea LCR-lui sunt însă destul de frecvente, în special în meduloblastoame şi germinoame.

Capitolul tumorilor secundare se referă însă în primul rând la metastazele cerebrale. Diseminarea se face pe cale sanguină de la un neoplasm pulmonar, de col uterin, mamar, digestiv, melanom, neoplasm de prostată, mai rar renal, etc. Metastazele multiple sau metastaza unică poziţionată în zone elocvente pun probleme terapeutice dificile. În celelalte situaţii metastaza unică poate fi rezecată cu un prognostic ulterior ce depinde de prognosticul bolii de bază.

Diagnosticul şi tratamentul tumorilor cerebrale

În mod clasic simptomatologia tumorilor cerebrale asociază un sindrom neurologic focal deficitar, sindromul de hipertensiune intracraniană şi o formă de epilepsie secundară (localizată sau generalizată). În practică, însă, la ora actuală, depistarea tumorilor cerebrale se face mai precoce înainte ca tabloul să devină complet. În afară de asta există multe forme atipice de debut. Imagistica modernă a permis diagnosticul precoce imediat după debutul clinic. Debutul poate fi:

- Neurologic focal deficitar (vezi sindroamele neurologice focale la “examenul neurologic”)
- Epileptic (orice epilepsie cu debut tardiv este suspicionată a fi de cauză tumorală şi trebuie investigată în acest sens, cu atât mai mult dacă este o formă de epilepsie localizată)
- Prin sindrom de hipertensiune intracraniană complet sau incomplet:
  - sindrom cefalalgic (orice sindrom cefalalgic nou instalat şi rebel la medicaţia obişnuită pune şi problema unei afectări cerebrale)
  - debut oftalmologic prin depistarea edemului papilar sau apariţia atrofiei optice poststază.
- Neurastenic

- Psihiatric (sindroame psihoorganice: sindrom Moria, sindrom confuzional etc.)
- Pseudoictal (debutul brusc în cazul hemoragiei intratumorale, al edemului peritumoral brusc instalat prin ischemie sau produşi toxici ai tumorii, apariţie bruscă de chişti intra sau peritumorali prin încarcerare de LCR).
- Pseudomeningitic (sindromul febril de debut se poate datora toxinelor secretate de tumoră sau poziţiei tumorii în apropierea centrilor termoreglării. Puncţia lombară pentru diagnosticul meningitei în aceste cazuri poate fi fatală declanşând angajarea cerebrală).

Diagnosticul paraclinic se bazează în principal pe imagistica modernă: computertomografia şi rezonanţa magnetică nucleară cu şi fără substanţă de contrast care indică poziţia exactă a tumorii, coexistenţa edemului peritumoral, a chiştilor intra sau juxtatumorali, a hemoragiei tumorale, a vascularizaţiei tumorale. O analiză exactă a pediculilor vasculari tumorali, acolo unde este necesară, se face prin angiografie cerebrală.

Principalul tratament al unei tumori cerebrale îl reprezintă ablaţia neurochirurgicală a tumorii. Radioterapia şi terapia citostatică în majoritatea cazurilor sunt terapii complementare adresate anumitor forme de tumori cerebrale maligne. Progresul tehnologic (vezi "Neurochirurgia minim invazivă" din capitolul "Domeniul neurochirurgiei") a făcut posibilă ablaţia tumorilor cerebrale din cele mai dificile poziţii cu un risc minim de sechelaritate şi mortalitate postoperatorie. Terapia imunologică şi terapia moleculară deschid noi perspective în tratamentul cancerelor cerebrale.

Alte procese expansive intracraniene

Hematoamele intracraniene posttraumatice au fost deja discutate în paragraful de traumatisme craniocerebrale. Hematoamele intracerebrale spontane vor fi discutate în capitolul neurochirurgiei vasculare.

Abcesele cerebrale constituie colecţii purulente ce se dezvoltă în parenchimul cerebral înconjurate de o capsulă. Originea cea mai frecventă o constituie infecţiile otice, sinusale, sau faciale cu transmisie a infecţiei prin contiguitate sau pe cale tromboflebitică la nivel cerebral. Abcesele cerebrale primitive se datorează diseminării hematogene de la un focar septic aflat la distanţă, eventualitate întâlnită în special în malformaţii cardiace cu şunt dreapta-stânga (sângele nu se mai filtrează prin patul capilar pulmonar). Abcesele posttraumatice sunt legate de supuraţiile traumatismelor cranio-cerebrale deschise.

Diagnosticul clinic se bazează pe asocierea sindromului neurologic focal cu sindromul infecţios şi sindromul de hipertensiune intracraniană. Diagnosticul paraclinic se bazează pe imagistica modernă. Tratamentul este antibioterapic şi chirurgical (ablaţia abcesului cu multiple variante: ablaţie extracapsulară, puncţie-evacuatoare stereotaxică etc.).

Chiştii subarahnoidieni se tratează atunci când sunt compresivi. Intervenţia are ca scop crearea unei comunicări între chist şi spaţiul subarahnoidian, ablaţia membranei chistice sau drenajul chisto-peritoneal.

Hidroma subdurală în cazurile în care este compresivă se tratează similar cu hematomul subdural cronic prin trepanaţie şi drenaj.

HIDROCEFALIA

Etiopatogenie. Clasificare.

Hidrocefalia constă în acumularea de LCR sub presiune în spaţiile anatomice normal destinate LCR-ului (ventriculii cerebrali, spaţiile subarahnoidiene). Locul de maximă

secreţie a LCR-ului este reprezentat de plexurile coroidiene ventriculare iar locul de maximă resorbţie – vilozităţile subarahnoidiene parasagitale (sinusul venos sagital superior) deşi o secreţie şi o rezorbţie lichidiană există pe toată suprafaţa ventriculară şi cerebrală. Fluxul normal a LCR-lui urmează următoarea direcţie: ventriculii laterali (drept şi stâng) → găurile lui Monro → ventriculul III → apeductul lui Sylvius → ventriculul IV → găurile lui Lushka şi Magendie → cisterna magna → cisternele bazale (spaţiile subarahnoidiene largi de la baza craniului: cisterna interpedunculară, cisterna optochiasmatică etc.) → spaţiile subarahnoidiene de pe convexitate (scizuri şi şanţuri) → vilozităţile subarahnoidiene. În mod clasic hidrocefalia este considerată

1. *obstructivă* (obstrucţie oriunde pe această cale de scurgere),
2. *prin deficit de rezorbţie,*
3. *prin hipersecreţie* (eventualitate rară).

Termenii de hidrocefalie pasivă (atrofie cerebrală) cât şi cel de hidrocefale internă (ventriculară) şi hidrocefalie externă (subarahnoidiană) sunt astăzi practic abandonaţi, hidrocefalia în accepţiunea actuală referindu-se la acumularea LCR-ului în sistemul ventricular şi compresiunea centrifugă a creierului. Amintim aceşti termeni pentru a sublinia diferenţa dintre hidrocefalie şi atrofia cerebrală pe de o parte şi pe de altă parte posibilitatea asocierii hidrocefaliei cu lărgirea spaţiilor subarahnoidine. Cu toate acestea criteriile paraclinice de definire a hidrocefaliei au unele limite.

Una dintre cele mai frecvente malformaţii congenitale este hidrocefalia. Hidrocefalia apare însă şi ca suferinţă dobândită secundară diverselor cauze în copilărie sau la adult. Cauza cea mai frecventă a hidrocefaliei congenitale o constituie stenoza congenitală de apeduct Sylvius. Stenoza apeductului Sylvius secundară hemoragiilor meningocerebrale de la naştere, în special la prematuri, stenoza de apeduct Sylvius postinflamatorie, compresiunile căilor de scurgere a LCR-ului de cauză tumorală sunt condiţiile principale ce duc la hidrocefalia secundară a copilului. Hidrocefalia adultului este cel mai adesea secundară blocării rezorbţiei LCR-ului la nivelul vilozităţilor arahnoidiene după hemoragii subarahnoidiene sau meningite. Alte etiologii sunt de asemeni posibile, în plus există hidrocefalii congenitale decompensate tardiv şi hidrocefalii de cauza neprecizată.

Simptomatologia hidorocefaliei.

Este diferită în diversele forme etiopatogenice.

Hidrocefalia rapid instalată (unele hemoragii subarahnoidiene) sau hidrocefalia de cauză tumorală determină de obicei un sindrom de hipertensiune intracraniană nespecific (cefalee, greţuri, vărsături, tulburări de fund de ochi – edem papilar, stază papilară, atrofie optică poststază).

Hidrocefalia sugarului şi a copilului mic se manifestă prin:

- creşterea perimetrului cranian într-un ritm exagerat faţă de curba normală de creştere
- fontanele sub presiune, lărgite, scizuri dehiscente
- retard sau regres psihomotor
- privire în "apus de soare"
- sindrom HIC, adesea cu atrofie optică şi orbire

Aceste particularităţi evolutive corespund dezvoltării hidrocefaliei într-un craniu cu posibilităţi de creştere.

Hidrocefalia cu presiune intermitent pozitivă a adultului se manifestă clinic prin sindromul *Hakim şi Adams* (1965):

- demenţa (de fapt pseudodemenţă caracterizată prin tulburări de memorie de obicei reversibile după instituirea tratamentului: drenajul ventriculo-peritoneal)
- deficit de mers prin ataxie şi parapareză
- incontinenţa urinară

Aceste simptome sunt datorate compresiunii şi atrofiei căilor şi centrilor nervoşi situate cel mai aproape faţă de ventriculi (hipocampul cu conexiunile acestuia, fibrele piramidale destinate segmentelor medulare inferioare).

Posibilităţi de diagnostic paraclinic.

Imagistica actuală evidenţiază cu uşurinţă volumul ventricular şi al spaţiilor subarahnoidiene. În plus, hipodensitatea periventriculară este un indiciu de compresiune cerebrală (hidrocefalia activă).

Fluxul LCR poate fi vizualizat prin tehnici speciale de rezonanţă magnetică nucleară.

Măsurarea presiunii intracraniene nu este un indiciu fidel în hidrocefalia adultului. Această valoare de obicei normală (hidrocefalie cu presiune normală), pe înregistrări de durată poate evidenţia creşteri episodice ale presiunii, motiv pentru care am preferat termenul de hidrocefalie cu presiune intermitent pozitivă.

Metode terapeutice.

Indicaţia operatorie în hidrocefalie ţine cont de următorii factori (***contraindicaţii***):

- Malformaţii asociate generale sau ale sistemului nervos grave, incompatibile cu supravieţuirea sau anestezia generală şi traumatismul operator.
- Hidrocefalie foarte avansată (mantie cerebrală sub 1 cm, perimetru cranian peste 50 cm) la sugar, care indică de obicei ireversibilitatea fenomenelor atrofice cerebrale pentru un nivel acceptabil de dezvoltare neuropsihică.
- Infecţii ale pielii capului, boli intercurente, albuminorahia peste 1 g‰ (determină blocarea valvei sistemului de drenaj), hemoragie subarahnoidiană sunt contraindicaţii de moment ce pot fi depăşite după tratamentul infecţiilor intercurente şi prin alegerea alternativei operatorii adecvate (perforarea endoscopică a planşeului ventriculului III în locul drenajului ventriculoperitoneal).

Când hidrocefalia este minimă, mai ales în cazurile asimptomatice, supravegherea bolnavului prin controale clinice şi imagistice repetate face diferenţa între cazurile compensate neevolutive şi cazurile cu indicaţie operatorie.

Pentru hidrocefalia adultului proba terapeutică (ameliorarea clinică după puncţia lombară) poate constitui un test diagnostic de indicaţie chirurgicală.

Tratamentul conservator are posibilităţi limitate (unele diuretice, neurotrofice) cu efect îndoielnic.

Odată indicaţia chirurgicală stabilită, la ora actuală, există două metode terapeutice principale între care se face alegerea în hidrocefalia sugarului:

- ***Drenajul ventricular intern***, ventriculoperitoneal sau, în cazuri mai rare, ventriculo-cardiac: implantarea unui cateter ventricular care se conectează prin intermediul unei valve cu un alt cateter care duce în cavitatea peritoneală sau în atriul drept. Valva are rolul de asigura circuitul în sens unic dinspre ventricul către cateterul de deversare a LCR-ului. Drenajul apare numai când presiunea intracraniană a depăşit valoarea normală. Unele valve sunt prevăzute cu mecanisme antisifon care se opun hiperdrenajului din timpul ortostatismului. În cazul hiperdrenajului pot apare complicaţii intracraniene: hipotensiunea intracraniană, hematom subdural. Sistemul de drenaj amintit rămâne ca implant cel mai adesea pentru întreaga viaţă a individului, astfel încât implantarea la copil trebuie să asigure buclele (rezerva de lungime) pentru a evita ieşirea capătului cateterului din cavitatea peritoneală o dată cu creşterea copilului. Fiind un implant permanent cu rol în reglarea hidrodinamică a LCR-ului, complicaţiile sunt relativ frecvente (circa 40% din cazuri pe parcursul vieţii celui implantat). Cele mai frecvente complicaţii sunt mecanice (blocajul unuia dintre catetere sau al valvei) şi infecţioase. Depistate la timp, complicaţiile se tratează prin revizuirea sistemului de drenaj respectiv prin ablaţia sistemului, antibioterapie şi reimplantare a unui sistem, de obicei de partea opusă după vindecarea meningitei.
- ***Perforarea endoscopică a planşeului ventriculului III*** face ca lichidul din ventriculul III să treacă direct în cisterna interpedunculară evitând apeductul lui Sylvius stenozat. Această metodă, în ultimii 10 ani, tinde să înlocuiască drenajul ventricul peritoneal în hidrocefalia sugarului. Metoda nu se poate aplica în hidrocefalia cu presiune intermitent pozitivă a adultului unde blocajul circuitului LCR-ului este la nivelul rezorbţiei prin vilozităţile arahnoidiene.

Aceste tehnici au transformat hidrocefalia într-o boală curabilă dacă intervenţia se practică la timp.

II. ACCIDENTELE VASCULARE CEREBRALE NEUROCHIRURGIA VASCULARĂ

Anatomofiziopatologia circulaţiei cerebrale

Fluxul sanguin cerebral este asigurat prin cele două artere carotide interne şi de cele două artere vertebrale care se unesc în trunchiul vertebrobazilar. Ramificaţiile intracraniene ale acestor artere sunt de tip terminal ceea ce conferă o gravitate crescută

ocluziilor vasculare cerebrale. În plus celula nervoasă are o sensibilitate deosebită la hipoxie (moarte celulară în 3-5 minute de la oprirea circulaţiei). Hipoperfuzia este de asemeni urmată de consecinţe.

Perfuzia cerebrală normală este de aproximativ 75 ml sânge/100 de grame de ţesut nervos/minut in substanţa cenuşie şi 50 ml sânge/100 de grame de ţesut nervos/minut în substanţa albă. Adaptarea microcirculaţiei la starea funcţională face ca aceste valori să varieze în funcţie de activitatea preponderentă a unor arii corticale. Scăderea perfuziei sub 30 ml sânge/100 de grame de ţesut nervos/minut determină suferinţa cerebrală simptomatică, deficitul clinic devenind complet pentru zona cerebrală hipoirigată la o perfuzie mai mică de 20 ml sânge/100 de grame de ţesut nervos/minut. Neuronii intră în starea de parabioză (îşi pierd temporar funcţia până la revenirea fluxului sanguin). Dacă fluxul sanguin scade sub valori de 10 ml sânge/100 de grame de ţesut nervos/minut alterările neuronale devin ireversibile (moartea celulară). Aceste valori sunt orientative (diferă de la studiu la studiu) şi dependente de durată (supravieţuirea neuronilor în condiţii de hipoirigaţie este dependentă de durata perioadei de hipoirigaţie). De exemplu, restabilirea fluxului sanghin în primele 3 ore de la apariţia unei hipoirigaţii cu valori de 15 ml sânge /100 grame ţesut nervos dă şanse neuronilor să iasă din starea de parabioză şi să-şi reia o activitate normală în timp ce după 5 ore de hipoirigaţie la aceeaşi valoare poate apare moartea neuronală.

Moartea neuronului este un fenomen grav, neuronii adulţi sunt lipsiţi de posibilitatea de a se multiplica şi astfel orice recuperare se bazează pe funcţiile neuronilor rămaşi în viaţă. Un centru nervos primar odată distrus deficitul corespunzător este definitiv.

Ocluzia vasculară a unui ram arterial cerebral determină abolirea fluxului sanguin în centrul teritoriului pe care îl irigă (infarct cerebral - necroză tisulară). Datorită prezenţei unui sistem de anastomoze subpiale, în teritoriul înconjurător (zona de penumbră) se poate menţine o irigaţie suficientă pentru a menţine neuronii în stare de parabioză. Reluarea fluxului sanguin (naturală sau terapeutică) în acest teritoriu face ca neuronii să-şi reia funcţia.

Posibilităţile de suplinire circulatorie cerebrală în cazul unor ocluzii vasculare sunt următoarele:

- poligonul lui Willis: artera carotidă, cerebrală anterioară, comunicantă anterioară, comunicantă posterioară, cerebrală posterioară, bifurcaţia trunchiului vertebro-bazilar.
- anastomozele exo- endocraniene, în special în teritoriul arterei oftalmice
- anastomozele subpiale

Există particularităţi ale vaselor cerebrale în raport cu predispoziţia la ruptură (hemoragie):

- circulaţia cerebrală are un sistem de vase profunde (vasele perforante) ce asigură irigarea zonelor centro-cerebrale şi un sistem de vase corticale ce asigură irigarea scoarţei cerebrale şi a substanţei albe lobare. Vasele perforante sunt artere de calibru mic ce se desprind în unghi drept din vasele mari de la baza creierului. În special în condiţii de hipertensiune vasele perforante sunt predispuse la ***modificări de hialinoza*** care le conferă o fragilitate sporită constituind sursa cea mai frecventă a hematoamelor intracerebrale primare.

- ***Ruptura peretelui anevrismului intracranian*** este o altă cauză a hemoragiilor intracraniene (hemoragia subarahnoidiană este în 80% din cazuri de etiologie anevrismală). Arterele mari de la baza creierului au un traiect mai mult sau mai puţin lung prin spaţiul subarahnoidian unde sunt scăldate de LCR. Bifurcaţiile şi schimbările de direcţie la nivelul acestor traiecte sunt locurile de predilecţie pentru formarea anevrismelor intracraniene saculare (dilataţii sacciforme ataşate printr-un colet la vasul purtător). Nu demult se considera că la apariţia unui anevrism ar contribui un defect congenital al tunicii medii a peretelui vascular. Dovezi mai noi demonstrează că aceste defecte apar în timpul vieţii, sunt de natură degenerativă şi implica atât tunica medie cât şi endoteliul vascular. Defectele de perete vascular amintite reflectă un dezechilibru între capacitatea de regenerare a peretelui vascular şi uzura acestuia datorată fluxului sanghin şi a curenţilor turbionari care se formează la nivelul bifurcaţiilor, originii colateralelor arteriale şi la nivelul curburilor vasculare, adică în locurile de elecţie de formare a anevrismele intracraniene.

Oprirea spontană a hemoragiei intracraniene este posibilă prin intervenţia factorilor de hemostază: formarea trombusului la nivelul rupturii, vasospasmul. Hemoragiile mari pot determina decesul imediat al pacientului (moarte subită), în timp ce hemoragiile mai mici pot fi oligosimptomatice şi se pot rezorbi spontan. Pentru toţi pacientii rămaşi în viaţă după momentul hemoragiei sunt necesare măsuri diagnostice şi terapeutice. Diagnosticarea originii hemoragiei este de maximă importanţă deoarece prin tratarea cauzei se previne repetarea hemoragiei (scoterea din circulaţie a anevrismelor şi a malformaţiilor arteriovenoase, ablaţia tumorilor hemoragice, tratamentul hipertensiunii arteriale, corectarea factorilor hemostazei etc.) În lupta cu efectele hemoragiei evacuarea hematoamelor compresive, menţinerea funcţiilor circulatorii, respiratorii şi metabolice la parametri fiziologici, drenajul hidrocefaliei când apare, profilaxia şi tratamentul vasospasmului cerebral, al edemului cerebral, al crizelor epileptice, al sindromului de secreţie inadecvată de hormon antidiuretic şi în general al tuturor complicaţiilor cerebrale sau sistemice constituie obiectivele primordiale.

Clasificarea accidentelor vasculare cerebrale.

- Accidente vasculare cerebrale *hemoragice*:
  - hemoragia subarahnoidiană
  - hematomul intracerebral
  - hemoragia intraventriculară
- Accidente vasculare cerebrale *ischemice*:
  - embolia cerebrală
  - tromboza arterială cerebrală
  - tromboflebita cerebrală

Hemoragia subarahnoidiană.

Etiologia hemoragiilor subarahnoidiene.

Analizând următoarea schemă se poate înţelege dificultatea prezentării raportului dintre hemoragia subarahnoidiană şi cea mai frecventă, dar nu singura, cauză a acesteia: anevrismul intracranian:

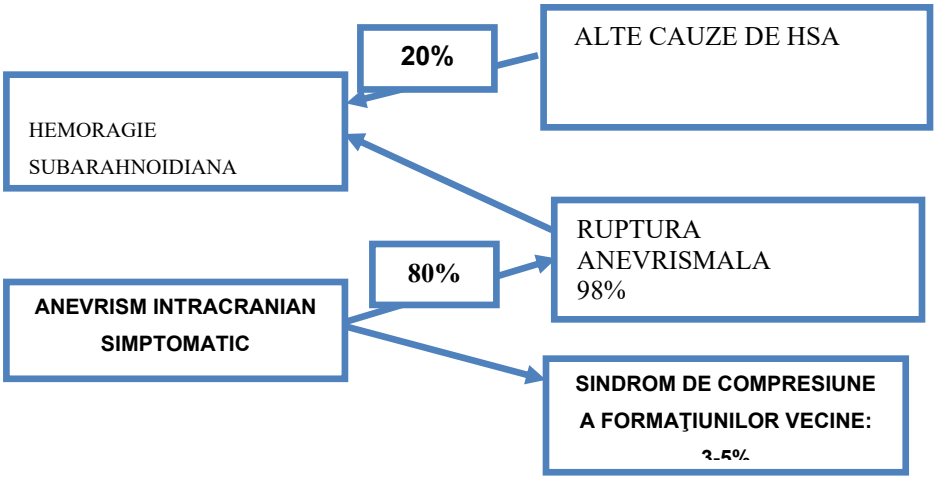

Din schema alăturată se vede că după cum nu toate hemoragiile subarahnoidiene sunt de cauză anevrismală, tot astfel nu toate anevrismele se manifestă clinic prin hemoragie subarahnoidiană. Cu toate acestea, majoritatea hemoragiilor subarahnoidiene sunt de cauză anevrismală şi majoritatea anevrismelor intracraniene devin simptomatice prin hemoragie subarahnoidiană. Din punct de vedere practic orice hemoragie subarahnoidiană trebuie investigată şi tratată de la bun început drept ruptură anevrismală cu excepţia cazurilor în care contextul clinic orientează spre alt diagnostic.

În afară de ruptura anevrismală, hemoragia subaranoidiană poate fi determinată de următoarele cauze:

- malformaţii arteriovenoase cerebrale,
- traumatisme craniocerebrale: în aceste cazuri hemoragia subarahnoidiană este secundară (sângele pătrunde în spaţiul subarahnoidian de la nivelul unei leziuni cerebrale acute – contuzie sau dilacerare, constituind un element în tabloul complex al acestei leziuni). Clinic şi fiziopatologic sunt diferenţe mari faţă de hemoragia subarahnoidiană prin ruptura vasculară pe traiectul subarahnoidian al unei artere cu deversarea directă a sângelui în spaţiul subarahnoidian aşa cum se întâmplă în ruptura anevrismală,
- suferinţe hemoragipare (coagulopatii, tratament anticoagulant, vasculopatii),
- tumori hemoragice.

Simptomatologie

Hemoragia subarahnoidiană prin ruptură anevrismală se manifestă clinic prin:

- debut brusc cu durere violentă sub formă de junghi la nivel cranian uneori cu oarecare localizare corespunzătoare sediului rupturii
- cefalee
- greţuri, vărsături
- semne meningiale (redoare de ceafă)

- fotofobie
- uneori: deficit neurologic, alterarea sau pierderea stării de conştienţă cu durată variabilă, în cazurile grave persistentă, crize epileptice

Pătrunderea sângelui sub presiune în spaţiul subarahnoidian cu fenomenele iritative asupra structurilor învecinate, sporirea presiunii intracraniene (de obicei tranzitorie), fenomenele subsecvente (edem cerebral, vasospasm cerebral, ischemie cerebrală) sunt mecanismele care explică această simptomatologie.

Hemoragia poate fi mai mult sau mai puţin gravă din punct de vedere clinic în funcţie de rapiditatea hemostazei naturale şi de cantitatea de sânge extravazată. Redăm două dintre scările cele mai des folosite pentru evaluarea gravitaţii hemoragiei subarahnoidiene:

Scara Hunt şi Hess are următoarele grade*:*

- 1 – asimptomatic sau cefalee minimă şi discretă redoare de ceafă
- 2 – cefalee moderată sau severă, redoare de ceafă fără deficit neurologic (cu excepţia parezei de nervi cranieni)
- 3 – obnubilare, somnolenţă, confuzie sau deficit neurologic focar minor
- 4 – stupoare, hemipareză moderată sau severă, sunt posibile tulburările vegetative şi rigiditatea decerebrată precoce
- 5 – comă profundă, rigiditate decerebrată, pacient muribund

Scara WFNS (a societăţii mondiale de neurochirurgie) foloseşte drept criterii gradul tulburării de conştienţă apreciat în scara Glasgow şi deficitul motor:

Gradul WFNS	Scorul GCS	Deficit motor
I	15	Absent
II	14-13	Absent
III	14-13	Prezent
IV	12-7	Prezent sau absent
V	6-3	Prezent sau absent

<u>Anevrismele intracraniene saculare</u> erau considerate până în urmă cu circa 10 ani leziuni congenitale sub raportul defectului sectorial al tunicii medii a peretelui vasului care ulterior ar favoriza în cursul vieţii formarea şi ruptura pungii anevrismale. La ora actuală tot mai multe argumente sprijină conceptul de etiopatogenie degenerativă. Rareori au origine infecţioasă demonstrată (de exemplu în endocardite, bactriemii, septicemii) sau posttraumatică.

Anevrismele intracraniene saculare, în ordinea frecvenţei, sunt cel mai adesea localizate la nivelul: arterei comunicante anterioare (30%), arterei cerebrale medii (25%), anevrisme carotidiene supraclinoidiene (25%), cel mai frecvent din acest grup fiind anevrismul de comunicantă posterioară, alte localizări pe vasele distale (5-10%), anevrismele din teritoriul vertebro-bazilar (10-15%).

Studiile necroptice arată o incidenţă a anevrismului sacular între 2 şi 5% în populaţie. Există o diferenţă pe grupe de vârstă (2% pentru grupa de vârstă 40-49 ani şi 4% pentru grupa 70-79 ani). La copii sunt excepţionale Incidenţa rupturii anevrismale în populaţia generală este de circa 1/10 000 pe an, ceea ce arată că doar 1 din 3 anevrisme va rupe în cursul vieţii.. Faptul că unele anevrisme rămân nerupte, asimptomatice pe tot parcursul vieţii, a dat naştere unei vaste literaturi cu privire la tratamentul anevrismului asimptomatic, descoperit incidental, cu ocazia investigaţiilor pentru o altă afecţiune. Datele mai noi sugerează că anevrismul se formează şi se stabilizează sau se rupe într-un timp scurt, probabil de cateva zile. Acest model face imposibilă la ora actuală depistarea şi tratarea anevrismului înainte de ruptură, cu exceptia unor situaţii particulare: anevrisme asociate unui anevrism rupt în cazurile cu anevrisme multiple sau anevrisme familiale. Pentru anevrismul care s-a stabilizat la dimensiuni de sub 7 mm (anevrismul mic descoperit incidental) practic nu există risc de ruptură pe studii statistice relativ mari dacă persoana respectivă nu are alţi factori de risc pentru ruptură: un alt anevrism rupt sau anevrisme familiale rupte. Dacă dimensiunea anevrismului descoperit incidental este mai mare de 7 mm riscul de creştere în dimensiuni (destabilizare) şi ruptură este cu atât mai mare cu cât dimensiunea este mai mare şi de asemeni este mai mare pentru anevrismele din circulaţia posterioară (vertebrobazilară) faţă de cele din circulaţia anterioară (carotidiană). Aceste considerente sunt deosebit de importante în decizia de a trata un anevrism incidental căci riscul de deces sau de complicaţie majoră al interventiei (chirurgicală sau endovasculară) rămâne la ora actuală de 2-5%. În funcţie de dimensiunea si poziţia anevrismului depistat incidental şi de speranţa de viaţă a pacientului se evaluează raportul risc/beneficiu pentru stabilirea indicaţiei terapeutice în aceste cazuri. Indicaţia de excludere din circulatie a anevrismului o au acei pacienţi care prin vârstă, dimensiunea şi forma anevrismului, au un risc de HSA mai mare decât riscul asociat clipării sau embolizării anevrismale.

Anevrismul care a rupt poate avea următoarele consecinţe:

- *moarte subită* – 20% din cazuri,
- *stare gravă* – 20%, scor Hunt şi Hess IV şi V, care nu permite intervenţia chirurgicală, pacientul fiind dependent de măsurile de terapie intensivă,
- *stare mediocră* – 30%, scor Hunt şi Hess III, permite intervenţia de clipare chirurgicală numai în cazuri de dotare anestezică şi operatorie optimă a serviciului respectiv,
- *stare clinică relativ bună* (scor Hunt şi Hess II: 30%) care permite intervenţia chirurgicală imediată pentru cliparea anevrismului

Odată rupt, deşi în momentul examinării de obicei hemostaza naturală este deja prezentă, anevrismul are cu totul alt prognostic decât anevrismul care nu a rupt niciodată. Tromboza la nivelul rupturii nu constituie decât o hemostază provizorie şi doar 30% din anevrismele netratate vor evolua către cicatrizare la nivelul rupturii, comportându-se la 1-2 ani după ruptură în mod similar anevrismelor asimptomatice (risc de ruptură de 1-2% pe an).

Pentru restul de 70% dintre anevrismele rupte repetarea rupturii apare şi are loc cu atât mai frecvent cu cât ne aflăm în perioada de timp mai apropiată faţă de ruptura iniţială. Repetarea rupturii este adeseori fatală.

Diagnosticul se pune în majoritatea cazurilor prin explorarea angiografică a pacienţilor cu hemoragie subarahnoidiană. Metoda angiografiei prin cateterism (injectare a

produsului de contrast endovascular după cateterizarea vaselor cerebrale prin abord de obicei femural după tehnica Seldinger) rămâne şi la ora actuală cea mai fidelă dar are un risc procedural de 1/1000. Metodele neinvazive (angiografia RMN si angiografia CT) s-au perfecţionat treptat ajungând la imagini apropiate ca acurateţe. Totuşi metodele de angiografie neinvazivă nu sunt suficiente în toate cazurile pentru depistarea şi caracterizarea anevrismui astfel că uneori sunt completate de angiografia prin cateterism.

In prezent modalităţile de excludere din circulaţie a anevrismelor rupte sunt cliparea microchirurgicală sau embolizarea cu spirale prin cateterism vascular (tehnica endovasculară). Ambele procedee au un risc vital şi de complicaţii severe de aproximativ 3-5% când se practică la pacienţi în stare bună (grad I şi II Hunt şi Hess).

Edemul cerebral, vasospasmul, tulburările neurovegetative cresc riscul operator la pacienţii în stare mai gravă (III, IV şi V) şi justifică temporizarea cazurilor sub protecţia unui repaus absolut şi a controlului tensiunii arteriale până când evoluţia spontană şi măsurile de terapie intensivă vor contribui la ameliorarea pacientului.

Complicaţiile care apar în evoluţia postintervenţie a unui anevrism rupt, clipat sau embolizat, sunt datorate pe de o parte evoluţiei hemoragiei subarahnoidiene, ca suferinţă a creierului predispozantă pentru edem, vasospasm, ischemie, tulburări vegetative şi pe de altă parte datorită complicaţiilor postoperatorii sau postembolizare posibile (tromboze vasculare, hematoame intracraniene, infecţii, leziuni cerebrale prin tracţiune etc: în circa 20% din cazuri ruptura anevrismală se însoţeşte de hematoame intracraniene (intracerebrale, subarahnoidiene la nivel cisternal, rareori subdurale, care necesită operaţia de urgenţă pentru evacuarea procesului expansiv şi cliparea anevrismului dacă este posibil).

Necesitatea excluderii din circulaţie a anevrismelor a dat naştere la apariţia şi dezvoltarea unui arsenal relativ complex de implanturi fie pe linia clipurilor autostatice anevrismale, fie pe linia spiralelor cu aplicabilitate endovasculară (GDC) descrise la capitolul de *protezare.*

Malformaţiile arteriovenoase cerebrale:

Malformaţiile arteriovenoase cerebrale constau în anomalii de formare şi dezvoltare a vaselor cerebrale arteriale, venoase, dar cel mai adesea capilare, adică anomalii ale joncţiunii între patul arterial şi cel venos. Arterele se pot continua cu vene fără interpoziţia reţelei capilare, fie prin intermediul unui ghem de vase cu diametru variabil ce poarta numele de nidus (malformaţiile arteriovenoase propriu-zise), fie prin vărsarea directă (fără interpoziţia nidusului) a unei artere într-o venă (fistula arterio-venoasă nu este strict congenitală existând şi cazuri posttraumatice).

În mod clasic malformaţiile arteriovenoase cuprind:

- malformaţii arteriovenoase propriu-zise
- cavernoame
- malformaţii venoase
- telangiectazii

În prezent există tendinţa de a se adăuga la această clasificare fistulele arteriovenoase iar malformaţiile venoase (depistate foarte frecvent la ora actuală datorită explorării prin RMN) să fie denumite anomalii de dezvoltare venoasă incidentale, fără

semnificaţie patologică. De asemeni, telangiectaziile cerebrale (dilataţii capilare între care se interpune tesut cerebral normal au rareori semnificaţie patologică şi indicaţie terapeutică (doar rareori constituie un focar epileptogen).

Importante sunt cavernoamele (malformaţiile cavernomatoase) care se prezintă ca formaţiuni vasculare muriforme de mărime variabilă, înconjurate de parenchim cerebral, formate din canale vasculare dilatate cu perete simplu, format numai din strat endotelial. Cavernomul se interpune în circulaţie între vase de sânge de calibru foarte mic astfel încât de obicei este o malformaţie angiografic criptică (nu se vizualizează pe angiografia endovasculară). Se vizualizează bine prin RMN cerebral. Se poate manifesta clinic prin ruptură (hematom intracerebral) sau crize comiţiale şi în aceste cazuri are adesea indicatie de rezecţie chirurgicală. Cavernoamele descoperite incidental (cu ocazia unui RMN pentru o altă afecţiune) se operează sau nu în funcţie de riscul operator estimat pentru fiecare localizare (superficială - profundă, arie elocventă sau nu, trunchi cerebral etc), riscul de ruptură, vârsta pacientului etc.

Malformaţiile arteriovenoase propriu-zise prezintă cinci grade de gravitate din punctul de vedere al posibilităţii de rezecţie chirurgicale (***scara Spetzler, 1986***). Aceste grade rezultă din însumarea punctajului acordat pentru trei criterii de evaluare: dimensiunea malformaţiei, poziţia într-o arie elocventă, drenajul venos.

Dimensiunea malformaţiei	**Puncte**
- Mică (sub 3 cm diametru)	1
- Medie (3-6 cm diametru)	2
- Mare (peste 6 cm diametru)	3
Localizarea în zonă elocventă	
- Zonă neelocventă	0
- Zonă elocventă	1
Drenajul venos	
- Superficial	0
- Profund	1

Manifestarea clinică a malformaţiilor arteriovenoase îmbracă unul din următoarele sindroame: hemoragic (hemoragia subarahnoidiană, hematom intracerebral), epileptic, pseudotumoral.

Posibilităţile terapeutice constau în următoarele alternative folosite individual sau în asociere: ablaţie microchirurgicală (coagularea sau cliparea pediculilor arteriali cu disecţia în jurul nidusului urmată de coagularea pediculilor venoşi şi rezecţia malformaţiei), radiochirurgie, embolizare.

Protocoale medicale
în hemoragia subarahnoidiană.

Hemoragia subarahnoidiană (suferinţă care în 80% din cazuri se datorează rupturii unui anevrism intracranian) se poate prezenta sub diverse forme clinice în raport de gravitate (moarte subită, comă, deficit neurologic, sindrom confuzional, sindrom

meningeal complet sau simplă cefalee brusc instalată). Asocierea cu un hematom intracranian diversifică şi mai mult situaţiile clinice concrete.

60% dintre pacienţi se prezintă la spital cu o hemoragie subarahnoidiană de ***gravitate medie sau moderată (scor II şi III)***. Circuitul acestor pacienţi urmează următoarele etape:

- CT de urgenţă pentru documentarea hemoragiei subarahnoidiene diagnosticate clinic, orientare asupra sediului rupturii (localizarea anevrismului);
- Angiografie CT pentru evidenţierea anevrismului. În circa 20% din cazuri imaginea poate fi neconcludentă sau pot fi necesare detalii de mai mare fineţe pentru caracterizarea anevrismului (sau anevrismelor multiple în unele cazuri).
- Ori de câte ori este posibilă depistarea anevrismului rupt trebuie urmată de excluderea lui din circulaţie pentru a preveni o nouă ruptură. In prezent există două tehnici principale pentru excluderea anevrismului: cliparea microchirurgicală şi embolizarea prin cateterism venos (tehnica endovasculară). Există o oarecare competiţie în practică între tehnica microchirurgicală şi cea endovasculară. In anumite tipuri de anevrisme există o indicaţie clară pentru a folosi una sau alta dintre tehnici. În multe cazuri însă, oricare dintre cele 2 tehnici poate fi folosită cu rezultate şi riscuri apropiate. Uneori aceste tehnici sunt complementare sau alternative, ca tehnică de rezervă, în cazul eşecului excluderii anevrismului prin prima tehnică aleasă.
- Intervenţie chirurgicală de clipare a anevrismului pentru pacienţii neembolizaţi (poziţie distală a anevrismului faţă de accesibilitatea cateterismului, colet larg cu risc de migrare a spiralei din sacul anevrismal, anevrism gigant, anevrism parţial trombozat, anevrism apreciat ca fragil – cu risc de ruptură la embolizare, vase colaterale provenite din sacul anevrismal pentru care trebuie păstrată permeabilitatea, eşecul embolizării). Varianta ***intervenţiei microchirurgicale precoce*** (primele 24 – 72 de ore) se aplică pacienţilor în stare acceptabilă, cu risc scăzut anestezic şi operator, general şi cerebral. Această atitudine împiedică repetarea rupturii anevrismale şi permite inducerea hipertensiunii controlate pentru contracararea efectelor vasospasmului cerebral. Rolul evacuării cheagurilor din spaţiul subarahnoidian ar putea fi de asemenea benefic.
- Pacienţii în stare proastă, cu risc anestezic şi operator crescut, pot fi agravaţi de o intervenţie precoce atât sub raportul leziunii cerebrale secundare, cât şi sub raportul tulburărilor vegetative şi a complicaţiilor sistemice. Cu tot riscul repetării rupturii unui anevrism ce nu a fot exclus din circulaţie, aceşti pacienţi se temporizează sub tratament conservator până la stabilizarea vegetativă şi echilibrarea unor deficite sistemice. Momentul ***operaţiei amânate*** poate fi imediat ce starea pacientului permite sau după trecerea celor 14-21 de zile cu risc crescut de vasospasm cerebral.
- Pacienţii cu explorarea angiografică normală şi la care nu s-a evidenţiat altă cauză de hemoragie subarahnoidiană (sindrom hemoragipar, meningită hemoragică, tumoră etc.) trebuie investigaţi suplimentar prin RMN (evidenţierea malformaţiilor vasculare angiografic "mute" – cavernoame) şi reevaluaţi angiografic după 1-3 luni (anevrismul poate fi mascat la prima investigaţie angiografică datorită vasospasmului sau unui trombus provizoriu care se repermeabilizează ulterior).

- Dacă la hemoragia subarahnoidiană se asociază un hematom intracerebral cu efect de masă manifest clinic, evacuarea hematomului este prioritară iar anevrismul se clipează de obicei în acelaşi timp operator.
- Asocierea hidrocefaliei impune adesea un drenaj ventricular extern
- Trapia intensivă, cand se impune, tratamentul conservator şi îngrijirea adecvată pentru scăderea riscului de repetare a rupturii şi profilaxia vasospasmului se instituie de la început şi se adaptează fiecărei etape.

Pentru punerea in practică a acestui protocol este necesară următoarea dotare:

- CT în regim de urgenţă,
- Angiografie cerebrală de preferat performantă: serioangiografie cu substracţie digitală prin cateterism Seldinger,
- Posibilitatea de aplicare a terapiei endovasculare: echipă antrenată în intervenţiile endovasculare, catetere şi spirale disponibile,
- Echipă neurochirurgicală antrenată în intervenţii de microchirurgie vasculară dotată cu microscop operator neurochirurgical, instrumente de microchirurgie, clipuri autostatice anevrismale,
- Neuroanestezie şi neuroterapie intensivă adecvate.

Perspectiva perfecţionării angiografiei neinvazive (CT sau RMN) până la a deveni competitivă cu angiografia prin cateterism arterial ar putea aduce schimbări în protocolul prezentat.

Formele grave de hemoragie subarahnoidiană (grad IV şi V) se încadrează în managementul accidentului vascular cerebral grav. Problemele generale de îngrijire a unei come neurologice sunt în linii mari similare cu protocolul de îngrijire al traumatismelor cranio-cerebrale grave. De altfel în absenţa anamnezei diferenţierea între un traumatism cranio-cerebral grav şi un accident vascular cerebral grav cu traumatism cranio-cerebral minor prin cădere secundară este dificilă până la efectuarea investigaţiilor.

Aceleaşi măsuri de menţinere a funcţiilor vitale, prevenirea leziunii cerebrale secundare şi a complicaţiilor sistemice, trebuie aplicate. În caz de ameliorare, când starea pacientului o permite, se practică angiografia şi intervenţia de excludere a anevrismului pe cale endovasculară sau microchirurgicală.

Hematomul intracerebral primar

În afara hematoamelor intracerebrale traumatice deja amintite la capitolul de neurotraumatologie există hematoame intracerebrale spontane care aparţin capitolului de accidente cerebrale hemoragice. Din punct de vedere etiologic hematoamele intracerebrale spontane pot fi *secundare* rupturii unei formaţiuni vasculare: anevrism, malformaţie arterio-venoasă propriu-zisă, cavernom sau pot fi secundare rupturii vaselor

tumorale de neoformaţie (tumori hemoragice – d.ex. metastazele de melanom, glioblastomul).

În cazul în care hematomul intracerebral nu este nici traumatic, nici secundar unei formaţiuni hemoragice denumirea clasică era de hematom primar. În prezent se foloseşte mai mult termenul de *hematom intracerebral spontan nonmacrolezional*. Această categorie include:

- *hematoamele* hipertensive, în care sursa hemoragiei este reprezentată de ruptura arteriolelor cu modificări de hialinoză. Hipertensiunea arterială de durată induce degenerarea hialinotică a peretelui arteriolelor şi un puseu hipertensiv, ruptura. Aceste artere hialinotice se găsesc mai frecvent în teritoriul vascular centrocerebral irigat de vase perforante care sunt vase de calibru mic ce se desprind în unghi drept din vasele mari.
- *hematoame amiloidotice*: localizate mai frecvent subcortical, multilocular, la persoane în vârsta cu alterarea pereţilor vasculari prin amiloidoză.
- *hematoamele prin tulburări ale hemostazei,* frecvente la pacienţi cu tratamment anticoagulant.

Hematomul intracerebral primar se manifestă printr-un debut brusc cu instalarea unui deficit neurologic (de obicei hemiplegie) şi alterarea stării de conştienţă, sindrom HIC.

Diagnosticul este în principal computertomografic iar atitudinea variază între:

- tratament conservator şi supravegherea evoluţiei spre rezorbţie (hematoame de dimensiuni mici sau moderate cu evoluţie clinică spontan remisivă),
- evacuare chirurgicală sau prin puncţie stereotaxică (hematoame compresive – diametrul peste 25 mm, în poziţie accesibilă – lobare, la pacienţi cu agravare clinică progresivă),
- terapie intensivă la pacienţi cu hematoame talamice (distrucţia talamică declanşează tulburări neurovegetative şi alterări ale stării de conştienţă de obicei severe, agravate de manevrele intervenţioniste în aceasta zonă).

Hematoamele putaminale reprezintă o localizare în care evacuarea chirurgicală este posibilă în unele cazuri, mai ales atunci când hematomul are o extensie lobară, dar rezultatele sunt mai proaste decât în hematoamele lobare pure.

<u>Protocoale medicale în hematoamele intracerebrale primare</u>

Măsurile iniţiale de susţinere a funcţiilor vitale de către echipa de urgenţă care preia şi transportă pacientul sunt comune. Întrucât majoritatea acestor hematoame sunt hipertensive, controlul medicamentos al hipertensiunii intracraniene se impune de la început. O scădere prea agresivă a tensiunii arteriale poate determina însă scăderea presiunii de perfuzie cerebrală. Odată ajuns la spital, pacientul este supus următorului protocol de management medical:

- Evaluarea formei de gravitate clinică: agravare progresivă, stare gravă de la început, ictus urmat de ameliorare parţială, evoluţie ondulatorie etc.
- CT în urgenţă: dă indicaţii importante pentru conduita terapeutică, legate de poziţia hematomului. Localizarea lobară (substanţa albă a lobilor cerebrali) sau cerebeloasă constituie un criteriu pentru indicaţia chirurgicală a hematoamelor cu efect de masă în timp ce localizarea centrocerebrală (regiunea capsulei interne şi a nucleilor bazali: corp striat şi talamus) sau la nivelul trunchiului cerebral are trareori indicaţie

chirurgicală. Dimensiunile colecţiei hematice, efectul compresiv asupra creierului şi starea clinică sunt alţi factori importanţi în luarea deciziei terapeutice.

O serie de criterii clinice şi imagistice sunt evaluate pentru a stabili indicaţia operatorie care se află sub semnul următoarei contradicţii: starea clinică gravă poate fi datorată fie leziunii cerebrale primare în focarul hemoragic, fie efectului de proces expansiv al hematomului (hipertensiune intracraniană). Dacă primul mecanism este valabil, operaţia de evacuare a hematomului este agravantă, căci adaugă leziunii primare o leziune chirurgicală, cea a accesului şi a potenţialului resângerării în focarul hemoragic. Dacă al doilea mecanism este valabil, abstinenţa de la operaţie se poate solda cu decesul pacientului prin fenomene de hipertensiune intracraniană (angajare cerebrală, scăderea fluxului sanguin cerebral). Cum ambele mecanisme sunt intricate în majoritate cazurilor, experienţa echipei şi abilitatea raţionamentului neurochirurgical reprezintă factorul final de decizie.

- ***Intervenţie chirurgicală*** de evacuare a hematomului (clasică transcerebrală, microchirurgicală transsulcală, endoscopică, puncţională simplă sau stereotactică cu sau fără introducere de fibrinolitice) se poate practica ***imediat după internare*** (efect de masă cert, hematom sau o componentă importantă a hematomului în poziţie lobară), ***după o perioadă de urmărire*** pentru cazurile de gravitate medie cu evoluţie ondulatorie sau evoluţie în platou prelungită (cronicizarea hematomului în vederea consolidării hemostazei spontane şi a stabilizării dezechilibrelor vegetative), ***imediat ce apare deteriorarea*** clinică pentru cazurile cu agravare secundară,.
- Neuroterapia intensivă, în asociere cu evacuarea chirurgicală, sau ca unică modalitate terapeutică pentru cazurile cu hematoame talamice, tulburări vegetative prin leziunea primară cu potenţial major agravant al intervenţiei chirurgicale în focarul hemoragic profund, hematoame fără efect de masă (dimensiuni mici, bine tolerate clinic, imagistic, fără deplasări ale structurilor cerebrale mediane sau fără dispariţia spaţiilor lichidiene intracraniene).
- Întrucât în evoluţia hematomului intracerebral, decompensarea hipertensiunii intracraniene prin epuizarea spaţiilor de rezervă endocraniene şi a mecanismelor compensatorii se poate produce în orice moment, uneori brusc (resângerare, edem cerebral, hidrocefalie) hematoamele chiar dacă nu sunt operate, trebuie urmărite pentru perioada acută în mediu neurochirurgical, acolo unde o intervenţie operatorie de urgenţă este oricând practicabilă.
- După ieşirea din faza acută recuperarea neuromotorie şi continuarea tratamentului hipertensiunii intracraniene şi a patologiei asociate constituie o etapă obligatorie în circuitul acestor pacienţi.

Pentru asigurarea standardelor de îngrijire a accidentului vascular cerebral hemoragic de tip hematom intracerebral, managementul sanitar trebuie să asigure următoarele disponibilităţi:

- transport medicalizat de urgenţă,
- neuroterapie intensivă, neuroanestezie,
- explorare CT în regim de urgenţă,

- disponibilităţi operatorii în orice moment, preferabil tehnici miniminvazive disponibile: microchirurgie, endoscopie, puncţie stereotaxică cu injectare de fibrinolitice şi aspiraţie, aspiraţie ultrasonică.
- accesibilitate la recuperarea neuromotorie şi dispensarizarea tensiunii arteriale
- accesibilitate la metode diagnostice suplimentare pentru cazuri selectate (angiografie, RMN)

Posibilităţi neurochirurgicale în profilaxia şi terapia accidentului vascular ischemic

Terapia conservatoare anticoagulantă şi fibrinolitică a ameliorat prognosticul accidentelor vasculare ischemice care, în mare parte, sunt de competenţa neurologiei (accidente vasculare cerebrale de cauză cardiacă, majoritatea trombozelor vasculare intracraniene).

Posibilitatea chirurgicală de a revasculariza un teritoriu ale cărui vase s-au ocluzionat a deschis drumul unui variat număr de procedee: trombendarterectomii, anastomoze vasculare exo-endocraniene, encefalomiosinangioze ş.a. a căror indicaţie s-a restrâns în ultimul timp pe considerentul că revascularizarea poate apare spontan şi, oricum, intervenţiile amintite nu oferă o irigare suficient de rapidă în teritoriul ischemiat pentru a preveni constituirea leziunilor necrotice. În plus, există riscul transformării infarctului într-o zonă hemoragică (infarct hemoragic) cu evoluţie mai proastă. In prezent tehnicile de tromboliza pe cale endovenoasa sau prin cateterism arterial cu injectari de agenti fibrinolitici la nivelul trombusului sau tehnicile endovasculare de extragere mecanica a trombusului cu diverse dispozitive s-au dezvoltat forte mult. Tromboliza sau extragerea trombusului se pot practica numai in primele 3 ore de la debut. Se stie ca rezistenta celulei nervoase la anoxie este 3-5 minute. In centrul unui infarct insa se considera ca zona de necroza este inconjurata de o zona de penumbra in care irigatia tesutului nervos este scazuta dar nu abolita. In aceasta zona neuronii supravietuiesc in stare de parabioza o durata de timp mai scurta sau mai lunga in functie de valoarea fluxului sanghin restant (ocluzii incomplete, flux colateral prin anastomozele subpiale).

În infarctele constituite cu efect pseudotumoral sau cu potenţial edematogen crescut una din metodele terapeutice pentru a evita hipertensiunea intracraniană o constituie craniectomia decompresivă. Rezultatele sunt deocamdată controversate.

La pacienţi cu hipoperfuzie cerebrală selectaţi (insuficienţă circulatorie cerebrală hemodinamică) se pot trata stenozele de pe vasele de aport prin endarterectomie sau stentting sau se pot face anastomoze vasculare pentru suplinirea hipoperfuziei dintr-un anumit teritoriu vascular. Cea mai cunoscută este anastomoza dintre artera carotidă externă şi artera cerebrală medie (prin grefă vasculară sau prin anastomoza temporosilviană).

Endarterectomia carotidiană

Domeniul în care neurochirurgia îşi păstrează indicaţii frecvente la ora actuală este cel al dezobstrucţiei stenozelor vaselor mari la nivelul gâtului, cea mai frecventă fiind **stenoza de carotidă.**

La nivelul bifurcaţiei carotidei condiţiile hemodinamice turbionare favorizează formarea plăcilor de ateroscleroză. Îngustarea lumenului carotidian şi ulceraţia plăcii sunt factori favorizanţi suplimentari ai formării de trombuşi care se detaşează cu uşurinţă determinând embolii cerebrale. Circa 30% din accidentele vasculare cerebrale ischemice îşi au ca origine embolii porniţi de la nivelul bifurcaţiei arterei carotide stenozate.

Screeningul populaţiei cu risc (pacienţi cu ateroscleroză la diverse nivele: coronariană, a membrelor inferioare) poate decela afecţiunea în faza asimptomatică. Metodele de diagnostic clinic (suflul carotidian), Echo-Doppler (evidenţierea stenozei) şi angiografic (vizualizarea exactă a gradului de stenoză: raportul dintre diametrul minim al carotidei interne la nivelul stenozei şi diametrul maxim al bulbului carotidian), a întinderii ei în înălţime şi a existenţei ulceraţiilor.

Simptomatologia stenozei carotidiene se datorează emboliilor cerebrale sau trombozei de carotidă pe care le poate genera şi care stau la baza accidentelor cerebrale ischemice de etiologie carotidiană.

Clasificarea clinică a accidentelor vasculare ischemice este următoarea:

- accident tranzitor (instalarea bruscă a unui deficit neurologic focal care se remite total în primele 24 de ore de la instalare);
- accident ischemic constituit, care la rândul lui poate fi stabil, remisiv sau în evoluţie şi care, de obicei, este urmat de sechele (hemipareze, hemiplegii, afazii etc.) sau chiar deces

In majoritatea cazurilor primele manifestări clinice ale stenozei de carotidă sunt reprezentate de accidentele ischemice tranzitorii sau constituite. Diagnosticul stenozei se face prin aceleaşi metode paraclinice ca şi pentru stenoza asimptomatică.

Tratamentul conservator se adresează regimului igieno-dietetic, corectării hipertensiunii arteriale şi dislipidemiei, dacă există, tratamentul accidentului ischemic constituit şi în toate cazurile administrarea de antiagregante plachetare. Aceste măsuri nu oferă o protecţie completă faţă de repetarea accidentului ischemic sau faţă de apariţia unui accident ischemic grav. Înlăturarea stenozei de la nivelul carotidei se poate face chirurgical prin ablaţia plăcii de aterom sau pe cale de intervenţie endovasculară prin plasarea unui stent în lumenul carotidian. Operaţia (***endarterectomia***) constă în clamparea temporară a celor trei vase adiacente bifurcaţiei carotide (carotida comună, carotida externă şi carotida internă), incizia carotidei, decolarea plăcii de aterom de pe peretele vascular şi sutura etanşă a peretelui urmată de declampare. Pentru a preveni ischemia cerebrală în timpul clampării se poate utiliza un şunt din material plastic care să asigure continuarea fluxului sanguin între carotida comună şi carotida internă. Stentul este un cilindru din plasă metalică care se dilată cu un balonaş după ce a fost poziţionat la nivelul stenozei carotidiene sau după ce a fost detaşat din cateterul conductor pentru stenturile cu memorie elastică. Ambele manevre (chirurgicală şi endovasculară) sunt metode invazive cu un risc vital şi de accident vascular cerebral grav de 1-3%. Acest risc relativ crescut pentru o intervenţie profilactică se datorează faptului că pacienţii cu stenoză de carotidă sunt de obicei vârstnici, cu ateroscleroză coronariană sau cerebrală asociată.

Studii comparative între riscul natural de evoluţie a bolii şi riscul intervenţiei au dus la stabilirea grupe de pacienţi cu indicaţie operatorie: stenozele mai mari de 70%, dar unii factori pot fi luaţi în considerare la stabilirea indicaţiei: pacienţi tineri, plăci de ateroscleroză ulcerate, pacienţi cu accidente ischemice repetitive în antecedente.

III. SINDROMUL COMATOS

Definiţie
Date de anatomofiziopatologie

Criteriul principal pentru a afirma că un pacient se află în stare de comă îl constituie abolirea stării de conştienţă cu absenţa reacţiei de trezire şi orientare. Această definiţie diferenţiază coma de stările de alterare a stării de conştienţă (somnolenţă, confuzie, obnubilare, stupoare, torpoare s.a.).

Stării de comă îi corespunde afectarea sistemului reticulat la nivel de trunchi cerebral, în timp ce afectarea diencefalică a acestui sistem ar fi răspunzătoare de stările de somnolenţă. Eventualitatea în care emisferele cerebrale se află într-o suferinţă globală profundă cu stare de comă în absenţa suferinţei sistemului reticulat activator ascendent de trunchi cerebral, este în general neobişnuită pentru neurochirurgie.

Sistemul reticulat activator ascendent de la nivelul trunchiului cerebral poate fi evaluat numai prin semnele clinice directe (abolirea reacţiei de trezire, a celei de orientare, abolirea stării de conştienţă) sau prin semnele de vecinătate (suferinţa structurilor nervoase vecine, în speţă a nucleilor nervilor cranieni şi a centrilor vegetativi). Până la ora actuală nu există o modalitate paraclinică de investigare a sistemului reticulat care să ne permită evaluarea gradului şi tipului de suferinţă (reversibilă, ireversibilă, globală, sectorială). Intricarea acestui sistem printre alte structuri nervoase sub forma unei reţele difuze de conexiuni neuronale îl face inaccesibil imagisticii actuale sau înregistrării cu electrozi profunzi în practica medicală.

Abolirea reacţiei de trezire şi orientare corespunde scoaterii din funcţie a sistemului reticulat mezodiencefalic. Siderarea funcţională sau leziunea (reversibilă, parţial reversibilă, ireversibilă) a sistemului reticulat poate însă să îmbrace şi forme mai severe când se extinde la regiunea pontină şi bulbară. Acestei extensii îi corespunde gradul de profunzime al comei.

Clasificare

După **clasificarea Arseni** există patru grade de comă: (al cincilea grad fiind moartea creierului, deci decesul). Nivelul leziunii formaţiei reticulate pentru fiecare grad de comă este următorul:

Gradul comei	*Nivelul leziunii*	*Funcţii vegetative*	*Automatisme*	*Deglutiţia*
I	**Mezencefalic**	+/- **Normale**	**Normale**	**Deglutiţie Normală**
II	**Pontin superior**	+/- **modificate**	**De aparare abolite**	**Timp labial abolit**
III	**Pontin inferior**	**Modificate semnificativ**	**Toate automatisme abolite**	**Timp 2 abolit**
IV	**Bulbo-protuberanţial**	**Modificate Sever**	**Abolite**	**Abolită**
V	**Bulbar**			

Există numeroase alte clasificări ale comei. O clasificare relativ răspândită în practică pentru facilitatea criteriilor o constituie **clasificarea Mollaret şi Goulun** :

- **grad I** (precomă, subcomă, comă superficială, comă vigilă): reacţie de trezire prezentă, fără modificări ale funcţiilor vegetative
- **grad II** (coma propriu zisă): reacţie de trezire abolită, reactivitate redusă, timpul I al deglutiţiei abolit, sunt schiţate unele tulburări vegetative)
- **gradul III** (coma profundă, coma carus) : pacient areactiv, tulburări vegetative importante, timpul II al deglutiţiei abolit. Apar fenomene de trunchi cerebral (rigiditate decerebrată) sau hipotonie generalizată, abolirea reflexului fotomotor, midriază, divergenţa globilor oculari.
- **gradul IV** (coma depăşită): pierderea unei funcţii vitale, cel mai adesea pacient dependent de protezarea respiratorie, activitate encefalului abolită

Scara Glasgow pentru come (Glasgow Coma Scale) este astăzi cel mai larg răspândită.

Punctajul maxim 15 şi minim 3, poate fi apreciat relativ simplu de către orice persoană cu instruire minimă. Scara poate fi evaluată de voluntarii implicaţi în echipele de salvare, şoferi, asistenţi medicali, medici, bioingineri. Practic evaluatorul face trei lucruri:

- Observă bolnavul – dacă deschide ochii spontan.

- Vorbeşte bolnavului – dacă deschide ochii la stimulul sonor pentru cei care stau cu ochii închişi, dacă execută o comandă motorie, tipul de răspuns verbal pe care îl dă.
- Aplică un stimul dureros pacientului (numai în cazul în care pacientul nu a putut fi trezit prin stimul verbal) şi urmăreşte tipul de reacţie motorie, verbală, oculară.

Răspunsurile obţinute sunt evaluate (notate) în felul următor:

- ***Răspunsul motor (maxim 6)***
  - 6 – execută comenzi verbale
  - 5 – localizează stimulul dureros
  - 4 – retrage membrul prin flexie normală de partea stimulului dureros
  - 3 – răspuns în flexie anormală (rigiditate de decorticare) la stimuli dureroşi
  - 2 – extensie patologică (rigiditate decerebrată) la stimuli dureroşi
  - 1 – nici un răspuns
- ***Răspunsul verbal (maxim 5)***
  - 5 – coerent orientat
  - 4 – confuz
  - 3 – incoerent
  - 2 – sunete disparate
  - 1 – nici un sunet
- ***Răspunsul ocular (maxim 4):***
  - 4 – deschide ochii spontan
  - 3 – deschide ochii la stimuli verbali
  - 2 – deschide ochii la stimuli dureroşi
  - 1 – nu deschide ochii

Scara nu are un fundament fiziopatologic ci doar o stricteţe şi simplitate a evaluării care îi conferă un criteriu de obiectivitate făcând posibilă încadrarea pacientului într-un grad relativ exact de gravitate indiferent de locul şi persoana care l-a evaluat. În acest fel studiile multicentrice, raportarea la distantă a stării unor pacienţi aflaţi în condiţii de izolare, compararea între rezultatele diverselor echipe, urmărirea evoluţiei se face cu uşurinţă pe baza unui limbaj comun exact. În fond există dificultăţi ale acestei scări legate de pacienţii afazici, tetraplegici, cu ptoza palpebrală etc.

Răspunsul motor în flexie patologică este dirijat de centrii subcorticali (rigiditate decorticată) şi constituie un pattern motor ancestral, reflex, tradus clinic printr-o reacţie stereotipă de flexie a membrului superior şi extensie a membrului inferior. Acest răspuns se notează cu 3. Răspunsul patologic în extensie este sub controlul unor centrii din trunchiul cerebral inferior (rigiditate decerebrată). Patternul motor al acestor centri constă intr-o extensie cu pronaţie a membrului superior cu extensia membrului inferior. Acest răspuns se notează cu 2.

Vorbirea confuză se notează cu 4. În vorbirea incoerentă (se notează cu 3) pacientul poate articula cuvinte dar acestea nu se articulează intr-o propoziţie. Răspunsul verbal al pacientului se notează cu 2 când acesta scoate sunete dar sunete nu se articulează în cuvinte.

Etiopatogenie
Diagnostic diferenţial

Scoaterea din funcţie a sistemului reticulat activator ascendent al trunchiului cerebral se poate datora unei game foarte variate de factori generali, cerebrali sau locali. Abolirea stării de conştienţă ca manifestare tranzitorie de scurtă durată nu se desemnează cu termenul de comă: criză epileptică generalizată, lipotimia, sincopa, ictusul cu revenire rapidă. Dintre factorii generali care pot induce starea de comă amintim: prăbuşirea tensiunii arteriale (lipotimie, colaps, şoc), hipoxia cerebrală (coma hipoxică), hipercarbia, uremia (coma uremică), hipoglicemia (coma hipoglicemică), produşi toxici endogeni (coma diabetică cetoacidozică), intoxicaţii (coma toxică) etc. Practic orice stare finală datorată insuficienţei unui anumit sistem sau organ se însoţeşte de o perioadă comatoasă mai lungă sau mai scurtă. Cauzele intracraniene care pot determina suferinţa secundară a sistemului reticulat de trunchi cerebral cu apariţia comei sunt reprezentate în principal de hipertensiunea intracraniană în stadiul avansat (angajări cerebrale cu compresiunea trunchiului cerebral, hipoperfuzie la nivelul trunchiului cerebral), meningoencefalite, crize comiţiale (coma postcritică sau coma intercritică în starea de rău epileptic), accidente vasculare cerebrale (ictusul constituie instalarea bruscă a unei pierderi de conştienţă cu o durată mai lungă sau mai scurtă, reversibilă sau ireversibilă, însoţită de instalarea unui deficit neurologic). Factorii locali ai comei (suferinţa directă a sistemului reticulat) sunt mai rar incriminaţi (de exemplu tumori de trunchi cerebral, accidente vasculare de trunchi cerebral).

Starea de comă trebuie diferenţiată atât de alterările stării de conştienţă (somnolenţă, stupoare, torpoare), cât şi de stimularea conştientă sau inconştientă ("coma isterică").

Deoarece există termeni precişi pentru stările grave cu pierdere a conştienţei facem următoarele precizări:

- Moartea creierului: este o stare în care nu se obţine nici un fel de reactivitate cerebrală (clinică sau electrică). În funcţie de legislaţie pacientul se declară decedat după repetarea EEG-lui la un anumit interval de timp de la primul traseu izoelectric.
- Moartea clinică: pacientul cu stop cardiorespirator dar la care măsurile de resuscitare şi protezare cardiorespiratorie au şansa să asigure din nou oxigenarea unui creier presupus a fi încă nealterat ireversibil. Uneori resuscitarea este încununată de succes în funcţie de patologie şi de durata perioadei de ischemie cerebrală.
- Coma: abolirea stării de conştienţă, a reacţiilor de trezire şi de orientare însoţită, de obicei, de tulburări vegetative, perturbări ale automatismelor şi ale reflexelor în domeniul nervilor cranieni. Revenirea din comă, atunci când se produce poate fi urmată de vindecare sau de sechele. Revenirea se poate face printr-o etapă de stare vegetativă tranzitorie, dar în unele cazuri starea vegetativă postcomatoasă se poate permanentiza ca sechelă.
- Starea vegetativă: pacientul îşi recapătă reacţia de trezire, uneori chiar o reacţie de orientare, îşi recapătă reflexele vegetative, automatismele primare, şi reflexele din teritoriul nervilor cranieni. În ciuda acestei ameliorări neurologice şi a reactivităţii vegetative starea de conştienţă rămâne abolită. Pacientul poate rămâne timp îndelungat în starea vegetativă permanentă, cu o alimentaţie şi o îngrijire adecvată, (până la limita supravieţuirii biologice, dacă nu apar complicaţii). Starea vegetativă înveterată nu reprezintă un stadiu de tranziţie către o ameliorare suplimentară, ci o

stare definitivă, sechelară. În limita cunoştinţelor şi posibilităţilor terapeutice actuale, revenirea dintr-o stare vegetativă îndelungată (persistentă) rămâne o afirmaţie speculativă.

Probleme de diagnostic şi tratament
Monitorizarea şi menţinerea funcţiilor vitale şi a constantelor biologice

Tratamentul stării comatoase implică două categorii de factori:

1. *înlăturarea factorului etiologic*
2. *menţinerea funcţiilor vitale* până când reacţia naturală de apărare a organismului faţă de factorul etiologic şi consecinţele acestuia poate induce fenomenele de apărare şi restituţie.

În prima categorie de factori (procese expansive intracraniene, edem cerebral, coma toxică etc.) tratamentul este specific (ablaţia procesului expansiv intracranian, terapia antiedematoasă cerebrală, înlăturarea toxicului şi administrarea antidotului dacă există).

În cea de-a doua categorie de factori se găsesc măsurile de terapie intensivă de menţinere a funcţiilor vitale, a constantelor biochimice şi funcţionale ale organismului la parametrii normali până când se instituie măsurile terapeutice etiologice sau până când se declanşează reacţia naturală de apărare (producerea de anticorpi în infecţii, vindecarea contuziilor cerebrale, a accidentelor ischemice etc.). Revenirea din starea de comă se poate face lent, progresiv până la restabilirea stării normale de conştienţă, sau revenirea poate fi parţială (stări vegetative, deficite neuropsihice). Revenirea din starea de comă nu este o regulă în condiţiile actualelor posibilităţi terapeutice, multe stări comatoase continuă să se agraveze pînă la decesul pacientului.

TRAUMATISMELE CRANIO-CEREBRALE

Termenul de traumatism cranio-cerebral atrage atenţia asupra importanţei primordiale a suferinţei creierului în orice traumatism care a afectat cutia craniană.

Suferinţa creierului poate fi uşoară: ***comoţia cerebrală*** – simpla alterare funcţională tranzitorie şi rapid remisivă la nivelul sistemului reticulat, tradusă clinic printr-o scurtă pierdere de conştientă. La revenire pacientul nu are acuze subiective sau deficite neurologice şi investigaţiile paraclinice sunt normale. Alteori suferinţa cerebrală are substrat lezional: hematoamele intracraniene posttraumatice, contuzia cerebrală, dilacerarea cerebrală, leziunea axonală difuză, suferinţa cerebrală secundară, infecţiile meningo-cerebrale posttraumatice.

Etiopatogenie
Clasificare

Cauzele cele mai frecvente ale traumatismului cranio-cerebral sunt reprezentate de accidente rutiere, agresiuni, căderi, loviri cu obiecte contondente, accidente de muncă, de joacă sau sportive.

In plăgile craniocerebrale agentul vulnerant determină fracturarea osului şi lezarea creierului (dilacerarea cerebrală) direct sau prin eschile osoase penetrante. Totuşi acest mecanism fiziopatologic este cel mai rar incriminat în leziunile cerebrale traumatice imediate. Alte 3 mecanisme sunt cel mai frecvent incriminate în leziunile cerebrale traumatice primare: 1.forţele de întindere şi forfecare între straturile de ţesut cerebral (leziunea axonală difuză), 2.contralovitura (contuzia su dilacerarea cerebrală de partea opusă impactului mecanic traumatic), 3.leziunea directă subiacentă impactului dar fără fractură cu înfundare sau penetraţie a agentului vulnerant (contuzie sau dilacerare cerebrală directă prin transmiterea vibraţiilor cutiei craniene de la locul impactului).

Pentru a inţelege aceste mecanisme ale leziunilor primare indirecte (cele mai frecvente de altfel) facem următoarele precizări. Creierul pluteşte în cutia craniană în lichidul cefalorahidian care îl înconjoară. Conexiunile creierului cu restul organismului se limitează la continuitatea trunchi cerebral-măduva spinării, pătrunderea arterelor în creier după un traiect prin spaţiul subarahnoidian unde sunt scăldate în LCR, nervii cranieni care de asemenea realizează punţi nervoase ce traversează spaţiul subarahnoidian între intrarea sau ieşirea din creier şi intrarea sau ieşirea în orificiile de la baza craniului. Trabeculele arahnoidiene microscopice între piamater şi arahnoida propriu-zisă nu constituie un element real de fixare a creierului faţă de complexul cranio-dural de înveliş. Venele cerebrale mai mari sau mai mici părăsesc suprafaţa corticală îndreptându-se preponderent spre sinusul sagital superior după un traiect la nivelul compartimentului lichidian. Înglobat în această ***pernă hidraulică***, creierul are puţine elemente de ancorare, astfel încât imprimarea unei acceleraţii sau deceleraţii bruşte asupra cutiei craniene determină apariţia de mişcări inerţiale şi forţe de forfecare între craniu şi creier pe de o parte şi între diversele straturi cerebrale pe de altă parte. În acest fel mecanismul traumatismului poate fi ***direct*** (efecte la locul de contact şi subiacent acestuia) şi ***indirect*** (***contralovitura*** produsă datorită impactului creierului pe proeminenţele osoase şi durale din interiorul cutiei craniene în timpul mişcărilor inerţiale de sens opus conţinut-conţinător, afectarea structurilor cerebrale, în special axonale, în timpul mişcărilor de ***forfecare*** dintre straturile cerebrale superficiale şi profunde şi în timpul mişcărilor de ***elongare***).

Numeroase clasificări au fost propuse pentru traumatismele cranio-cerebrale: deschise–închise, directe-indirecte etc. Clasificarea cea mai larg răspândită: traumatism cranio-cerebral minim, minor, moderat, mediu, grav, sever ţine cont de scara Glasgow.

O altă scară de evaluare a traumatismelor cranio-cerebrale (***scara Marshal***) face clasificarea în funcţie de imaginea computertomografică. Pentru leziunile difuze această scală are patru grade:

GRADUL	ASPECTUL CT
1	Fără leziuni intracraniene decelabile CT

2	Cisterne prezente, deplasare de linie mediană 0-5 mm şi/sau leziuni hiperdense sau de densitate mixtă mai mici de 25 cm^3
3	Cisterne comprimate sau absente cu deplasarea axului median mai mică de 5 mm fără leziuni hiperdense sau de densitate mixtă mai mari de 25 cm^3
4	Deplasarea axului median peste 5 mm fără leziuni hiperdense sau de densitate mixtă mai mari de 25 cm^3

Aceste clasificări indică şi importanţa majoră, în actualul stadiu de dezvoltare a neurotraumatologiei, a evaluării computertomografice şi a evaluării stării de conştienţă.

Tipurile de leziuni în cadrul traumatismelor craniocerebrale

Contuzia cerebrală.

Transmiterea şocului mecanic asupra creierului fie la nivelul impactului (contuzie directă), fie pe proeminenţele osoase sau pe septurile durale endocraniene (contuzie prin contralovitură) determină leziunea contuzivă cu declanşarea unei reacţii neuroinflamtorii edematogene (contuzie edematogenă) sau, în alte cazuri şi cu extravazare sanguină extravasculară difuză în focarul contuziv (contuzie hemoragică). Leziunile pot fi mai mult sau mai puţin extinse (locale, lobare, emisferice, unice sau multiple). Aceste leziuni evoluează de obicei spontan remisiv sau se pot agrava prin extinderea leziunii cerebrale secundare în focarul contuziv şi în zonele adiacente în principal datorită reacţiei neuroinflamatorii a ţesutului cerebral. Cazurile grave au o evoluţie fatală în 60% din cazuri în ciuda măsurilor moderne de terapie intensivă şi monitorizare în neurotraumatologie. Vindecarea se poate face cu restituţio ad integrum sau cu sechele (hemipareze, afazii, deficit neuropsihic etc.). O altă complicaţie posibilă o constituie epilepsia posttraumatică. Tratamentul vizează în primul rând menţinerea funcţiilor vitale şi a celorlalţi parametri funcţionali şi biochimici în limite normale, evitarea leziunii cerebrale secundare, a complicaţiilor.

Dilacerarea cerebrală.

O leziune mai gravă, în care continuitatea corticală este întreruptă, adesea însoţită de rupturi vasculare şi detritus cerebral necrotic în centrul focarului lezional, o constituie dilacerarea cerebrală. Leziunea se poate complica cu hematom subdural sau intracerebral în patul dilacerării, care impune evacuarea neurochirurgicală. Rareori leziunea impune evacuarea doar pentru efectul edematogen perilezional care îi conferă proprietăţile fiziopatologice ale unui proces expansiv intracranian. Dacă nu apar complicaţii evoluţia spontană spre cicatrizare poate fi lipsită de consecinţe clinice sau poate fi urmată de sechele ori epilepsie posttraumatică.

Leziunea axonală difuză *(diffuse axonal injury).*

Constă în lezarea axonilor lungi (fibre piramidale, fibre comisurale etc.) prin elongare sau forfecare în cursul deplasărilor inerţiale ale creierului în interiorul cutiei craniene sau a alunecării inerţiale cu viteze diferite a straturilor cerebrale externe şi interne(forfecare).

Leziunea poate fi lipsită de corespondent imagistic, poate fi însoţită de hemoragii la nivelul tracturilor amintite şi în vecinătatea acestora sau poate fi asociată cu contuzii şi dilacerări. Din punct de vedere clinic starea de comă este întotdeauna prezentă prin lezarea fibrelor reticulate asociate căilor axonale lungi. Secţiunea axonală completă este ireversibilă şi de aceea vindecarea, când aceasta are loc, este însoţită adesea de sechele.

Hematoamele intracraniene posttraumatice.

În afară de leziuni ale parenchimului cerebral propriu-zis, traumatismul poate determina şi lezarea vaselor de sânge intracraniene cu ruptură, hemoragie şi constituirea hematoamelor intracraniene posttraumatice. Aceste hematoame vor determina un nou tip de suferinţă cerebrală prin efect de masă şi hipertensiune intracraniană.

În funcţie de localizare aceste hematoame pot fi extradurale, subdurale şi intracerebrale. Sursa sângerării pentru hematoamele extradurale este reprezentată de ruptura arterei meningee medii subiacentă unei fracturi, ruptura unui sinus venos dural, focarul de fractură. Pentru hematoamele subdurale sursa sângerării o constituie de obicei un focar de dilacerare cerebrală sau ruptura venelor emisare corticodurale. Pentru hematoamele intracerebrale sângerarea provine din ruptura vasculară la nivelul dilacerării cerebrale sau prin confluarea ori resângerarea unor zone de contuzie hemoragică. În funcţie de evoluţie pot fi acute (primele 48 de ore de la traumatism), subacute (intervalul ziua 3-a – ziua 21 de la traumatism) sau cronice (peste 21 de zile de la traumatism). Simptomatologia asociază de obicei un sindrom neurologic focal (hemipareză) cu alterarea stării de conştientă până la coma de diverse grade. Sindromul de angajare este un semn de gravitate majoră. Evoluţii atipice sunt frecvente şi ridică numeroase dificultăţii diagnostice în afara investigaţiei computertomografice.

Când hematoamele au efect de masă (majoritatea cazurilor) sunt leziuni cu pericol vital major şi iminent, motiv pentru care necesită intervenţie neurochirurgicală de urgenţă (evacuarea şi hemostaza). Şansa recuperării după evacuarea unui astfel de hematom depinde de coexistenţa şi gravitatea leziunilor cerebrale asociate (contuzii, dilacerări, leziuni axonale difuze) cât şi de durata între agravarea clinică şi momentul intervenţiei (constituirea leziunii cerebrale secundare).

Traumatismele cranio-cerebrale deschise.

După straturile anatomice distruse de agentul vulnerant traumatismul cranio-cerebral care comunică cu exteriorul (traumatism deschis) poate fi reprezentat de:

- escoriaţie
- plagă a scalpului
- fractură craniană deschisă
- plagă cranio-durală
- plagă cranio-cerebrală

O formă particulară a traumatismului cranio-cerebral deschis o constituie fistulele lichidiene de la baza craniului: rinolicvoree (scurgerea de LCR la nivelul foselor nazale), otolicvoree (scurgerea de LCR la nivelul conductului auditiv extern). Leziunea cuprinde dilacerarea mucoasei cavităţii aerice (sinus, mastoidă), fractura bazei craniului, breşa durei mater.

Aceste traumatisme pun problema riscului infecţios. Infecţiile posttraumatice grave (meningoencefalita, abces cerebral) se tratează energic antibioterapic şi la nevoie prin evacuarea colecţiei purulente.

Fracturile craniene.

Se disting fracturi fără deplasare şi fracturi cu înfundare.

Fracturile fără deplasare prin ele însele nu pun probleme deosebite, craniul având doar rol protector şi nu rol în mişcare, ca oasele scheletului membrelor sau coloanei vertebrale. Aceste fracturi sunt mărturia unei anumite violenţe a impactului şi atrag atenţia la o evaluare şi urmărire mai atentă a cazului chiar în lipsa altor fenomene asociate.

Fracturile cu deplasare, prin compresiunea prelungită a cortexului subiacent pot determina focare epileptogene, motiv pentru care se operează (redresare sau eschilectomie urmată de cranioplastie). Rareori, înfundări masive micşorează volumul cutiei craniene ca mecanism particular al hipertensiunii intracraniene. Uneori aparenţa unei fracturi cu înfundare simple ascunde o dilacerare durală sau corticodurală subiacentă. Tratamentul fracturilor cu înfundare mai ales la nivel fronto-orbitar trebuie să respecte criterii estetice. Leziunile asociate: fractură deschisă, leziuni endocraniene, necesită tratament adecvat.

Suferinţa cerebrală secundară.

Într-un traumatism cranio-cerebral leziunea constituită în momentul impactului nu reprezintă momentul de maximă gravitate lezională şi simptomatologică. Faţă de leziunea primară pot apare leziuni secundare fie în completarea focarului lezional primar (edem, hemoragii, ischemie perilezională), fie intracranian difuz sau la distanţă de focarul lezional primar (hipertensiunea intracraniană, angajări cerebrale), fie prin suferinţa sistemică generală (perturbări respiratorii, circulatorii) cu consecinţe secundare cerebrale (hipoxie, anoxie, hipoperfuzie).

Pentru prevenirea leziunii cerebrale secundare trebuie combătuţi toţi aceşti factori (locali, intracranieni, sistemici). Posibilităţile actuale de prevenire a leziunii cerebrale secundare sunt relativ limitate, totuşi o serie de măsuri au determinat scăderea mortalităţii în traumatismele craniocerebrale grave cu circa 20%. Aceste măsuri constau în:

- Scurtarea vidului terapeutic (transport medicalizat urgent: elicopter sau autosanitare dotate pentru asistare ventilatorie şi susţinerea presiunii arteriale)
- Monitorizarea parametrilor fiziologici principali: tensiunea arterială, oxigenarea sângelui arterial, presiunea intracraniană, eventual bioxidul de carbon, oxigenul venos jugular, Dopplerul transcranian, microdializa tisulară cerebrală pentru lactat, piruvat, histamina etc.
- Normalizarea parametrilor găsiţi modificaţi în timpul monitorizării prin diverse masuri terapeutice: intubaţie traheală şi ventilaţie asistată, perfuzie adaptată euvolemiei, medicaţie de menţinere a tensiunii arteriale, combaterea edemului cerebral (hiperventilaţie, perfuzie cu manitol, furosemid, poziţionare a corpului cu capul la 30 de grade deasupra nivelului patului, evacuare de LCR prin puncţie ventriculară, craniectomie decompresivă).
- Nursing adecvat pentru prevenirea complicaţiilor: infecţii bronhopulmonare şi urinare, escare, tromboflebite.
- Alimentaţie şi hidratare corespunzătoare

Protocoale de îngrijire a traumatismului craniocerebral

Atitudinea faţă de pacientul cu traumatism craniocerebral diferă în funcţie de gravitatea traumatismului, factorii de risc individuali, posibilităţile de explorare şi terapie ale secţiei neurochirurgicale şi ale secţiei de neuroterapie intensivă.

Traumatismele minore necesită sau nu spitalizare în funcţie de:

- posibilitatea explorării imagistice
- accesibilitatea pacientului la revenirea în serviciu în caz de agravare
- posibilitatea de supraveghere în familie
- factori de risc: vârste extreme, tare organice, tulburări ale hemostazei, alcoolism.
- durata pierderii de conştienţă
- severitatea simptoamelor subiective
- gravitatea accidentului
- gravitatea leziunilor craniene
- evoluţia clinică în intervalul dintre traumatism şi prezentarea la spital (durată, evoluţie remisivă, evoluţie progresivă, interval liber cu agravare secundară)

Pentru traumatismele medii şi grave problema diagnosticului diferenţial între o agravare prin apariţia unui hematom intracranian sau prin leziunea cerebrală secundară a constituit mult timp o problemă dificilă de diagnostic. Evaluarea stării de comă, a deficitului neurologic, a agravării secundare au constituit criterii diagnostice principale. În prezent computertomografia rezolvă rapid această problemă.

Deşi transportul de urgenţă medicalizat, investigarea imagistică modernă, monitorizarea şi terapia intensivă neurochirurgicală au ameliorat prognosticul traumatismelor craniocerebrale, această patologie rămâne încă sub semnul unei importante rate de sechelaritate şi mortalitate. Elucidarea substanţelor bioactive implicate în reacţia neuroinflamatorie, regularizarea microcirculaţiei cerebrale, descoperirea de noi principii farmacoterapeutice, terapia moleculară şi genetică, perspectiva transplanturilor celulare în creşterea şi reorganizarea neuronală sunt câteva direcţii ale progresului în neurotraumatologie.

<u>Protocoale medicale în traumatismele cranio-cerebrale grave.</u>

Circuitul pacientului implică:

- reperarea accidentului şi decarcerarea cât mai rapidă
- transportul de urgenţă medicalizat (posibilitatea instituirii măsurilor de resuscitare şi terapie intensivă din momentul decarcerării şi pe tot parcursul transportului): monitorizarea funcţiilor vitale, hemostaza, eliberarea căilor aeriene, ventilaţia asistată, amplasarea linilor de perfuzie şi menţinerea presiunii arteriale.
- Diagnostic imagistic imediat la sosirea în spital
- Evacuare urgentă a hematoamelor intracraniene cu efect de masă
- Neuroterapie intensivă (cu monitorizarea oxigenului arterial, a presiunii arteriale, presiunii intracraniene şi măsuri adecvate la nevoie: ventilaţie asistată, oxigenoterapie, diuretice tip Manitol, Furosemid, nursing adecvat, evacuarea de LCR ventricular, craniectomii decompresive). La pacientul necurarizat şi nesedat

monitorizarea neurologică este de asemeni importantă. Repetarea CT se face ori de câte ori este nevoie (creşteri ale presiunii intracraniene, deteriorarea neurologică).

În plus unele servicii deţin mijloace suplimentare de monitorizare: bioxidul de carbon jugular, oxigenul tisular, perfuzia cerebrală, debitul sanguin cerebral, temperatura centrală tisulară, pH, oxigen, glucoză, glutamat, piruvat, histamină tisulară, cât şi metode terapeutice noi, în curs de evaluare.

Respectarea acestui ghid terapeutic şi a standardelor adiacente (menţinerea tensiunii arteriale medii peste 70 mmHg, a O^2 arterial la 100%, a presiunii intracraniene sub 20 mmHg) se face prin măsuri terapeutice specifice, aplicate într-o anumită succesiune. În condiţii suboptimale sau în cazul lipsei de experienţă a echipei aceste măsuri fie că nu se pot aplica, fie pot avea un potenţial iatrogen crescut.

Pentru ca un astfel de circuit să funcţioneze este necesară următoarea dotare:

- Sistem ambulanţier medicalizat dotat adecvat
- Acces permanent la investigaţie CT
- Acces permanent la monitorizare: pulsoximetrie, presiune arterială, presiune intracraniană pentru un număr suficient de pacienţi simultan.
- Acces permanent la sursa de oxigen, un număr suficient de ventilatoare pulmonare
- Disponibilitatea în orice moment a sălii de operaţie şi a echipei neurochirurgicale
- Manitol, Furosemid, soluţii perfuzabile disponibile
- Echipe antrenate pentru decarcerarea, resuscitarea, transportul, investigarea, operaţia, neuroterapia intensivă, nursingul şi recuperarea acestei categorii de pacienţi.

IV. PATOLOGIA VERTEBROMEDULARĂ NEUROCHIRURGICALĂ

Sindromul de compresiune radiculomedulară.
Sindromul de coadă de cal.

Măduva spinării şi coada de cal, învelite în teaca durală, sunt adăpostite de canalul vertebral. Numeroşi factori (tumori, alunecări sau dislocări osoase traumatice, hernii ale materialului discal, formarea de osteofite, hematoame şi unele infecţii determină compresiuni asupra rădăcinilor nervoase, măduvei spinării, cozii de cal, în interiorul acestui canal îngust şi rigid. În mod clasic se descriu următoarele faze ale unei compresiuni radiculomedulare:

♦ ***Faza de compresiune radiculară***
- faza iritativă – se manifestă clinic prin durere de tip nevralgic, care ia numele nivelului: cervicobrahialgie, nevralgie intercostală, lombocruralgie, lombosciatică,
- faza de compresiune propriu-zisă (faza deficitului parţial) se traduce clinic prin hipoestezie, pareză şi hiporeflexie în teritoriul radicular respectiv,
- faza de întrerupere (a deficitului total, deşi teoretic se prezintă sub formă de paralizie radiculară, anestezie şi areflexie în teritoriul respectiv, în mod practic întrepătrunderile teritoriilor radiculare determină o simptomatologie care rămâne adesea parţială).

Recuperarea după ablaţia compresiunii în faza deficitului total este posibilă cu atât mai mult cu cât intervenţia a fost mai precoce. În general, deficitele totale mai vechi de trei săptămâni recuperează puţin sau deloc.

♦ ***Faza de compresiune medulară*** cuprinde următoarele etape:
- *compresiunea medulară parţială* se manifestă prin sindroame clinice corespunzătoare sediului compresiunii: compresiunea laterală (sindromul

Brown-Sequard), compresiunea centromedulară (sindromul siringomielic cu disociaţie senzitivă termoalgică), sindromul de compresiune anterioară, sindromul de compresiune posterioară

- *compresiunea medulară totală* se caracterizează prin para/tetraplegie senzitivă şi motorie sub nivelul leziunii, tulburări sfincteriene, iniţial retenţie apoi incontinenţă. Paralizia este spastică cu hipertonie în "lamă de briceag" şi reflexe osteotendinoase vii, semnul Babinski şi automatisme spinale prezente atunci când compresiunea s-a instalat lent progresiv. Compresiunile acute determină iniţial o fază de tetra/paraplegie flască (fază de şoc medular în care dezaferentarea bruscă a neuronilor medulari face ca aceştia să-şi piardă temporar funcţiile proprii de emitere a unor impulsuri nervoase) urmată de tetra/paraplegie spastică. Intre cele două etape, flască şi spastică, se interpune un stadiu intermediar flasco-spasmodic.

Compresiunea de coadă de cal se manifestă printr-un sindrom de neuron motor periferic (parapareză flască, deficit senzitiv şi tulburări sfincteriene în teritoriile radiculare de sub nivelul L2. Sindromul poate fi complet sau incomplet, total sau parţial (sindrom de coadă de cal superior, mijlociu, inferior – numai cu tulburări sfincteriene şi anestezie perineală).

Stabilirea nivelului compresiunii este un criteriu clinic esenţial în vederea centrării explorării neuro-radiologice şi imagistice. Stabilirea nivelului se face pe baza găsirii dermatomului cel mai înalt cu sensibilitatea alterată, a nivelului motor, ambele corelate la topografia radiculo-vertebrală. Datorită creşterii mai accentuate a scheletului faţă de sistemul nervos care se maturizează mai repede din punct de vedere histologic, măduva spinării nu are o creştere la fel de accentuată ca şi coloana vertebrală. Astfel măduva spinării (mielotoamele coxale) se termină în dreptul vertebrei L2. Decalajul între nivelul medular şi cel vertebral este de o vertebră la nivel cervical, două vertebre la nivel dorsal superior, trei vertebre la nivel dorsal inferior. Efectuarea secţiunilor tomografice în dreptul vertebrei D12 în cazul unui sindrom de compresiune cu nivel D12 este sortită eşecului diagnostic căci mielomerul D12 se află în dreptul vertebrei D9, unde trebuie căutată compresiunea.

Sindromul vertebral

Numeroase compresiuni radiculomedulare sunt de cauză osteodiscală (vertebrală).pacientul acuză dureri (rahialgii) cu localizare în general corespuzătoare nivelului leziunii: cervicalgie, dorsalgie sau lombalgie (lumbago). Durerea poate fi exacerbată de mişcări, anumite posturi, trepidaţii, expunere la frig etc. şi poate fi însoţită de contracură cu limitarea mişcărilor coloanei (blocaj vertebral), posturi anormale sau modificări de curbură antalgice: torticolis, scolioză etc.

Examenul clinic al coloanei vertebrale poate decela diverse modificări:

- durere locală la palpare
- contractură musculară paravertebrală (blocaj) cu limitarea mişcărilor
- deformări vertebrale: scolioză, cifoză, lordoză, gibozitate

Explorarea paraclinică vertebro-medulara

Următoarele metode paraclinice sunt folosite:

- radiografiile vertebrale în diverse incidenţe (faţă, profil etc.) în poziţie de repaus sau în flexie, extensie, înclinare laterală,
- mielografia,
- computertomografie vertebromedulară a nivelului suspicionat, simplă sau cu substanţă de contrast introdusă subarahnoidian – mieloCT,
- rezonanţă magnetică nucleară vertebromedulară a nivelului suspicionat sau mieloRMN,
- scintigrafia vertebrală – mai puţin folosită astăzi,
- explorarea LCR-lui (hiperalbuminorahie sub nivelul compresiunii),
- examenul electric şi electromiografia (evaluarea nivelului şi gradului compresiunii radiculare)

Traumatismele vertebromedulare

Traumatismele vertebromedulare se clasifică în:

- traumatisme vertebromedulare amielice – lipsite de deficit neurologic posttraumatic
- traumatisme vertebromedulare mielice
  - incomplete
  - complete: deficit neurologic complet sub nivelul fracturii

Criteriul deficitului neurologic este criteriul principal în evaluarea acestor pacienţi. Cu toate acestea şi alte criterii sunt importante astfel încât traumatismele vertebromedulare mai sunt împărţite în: TVM deschise/închise (după existenţa plăgii vertebrale), sau după tipul de leziune vertebrală osteoligamentară:

- contuzie, entorsă vertebrală,
- luxaţie vertebrală,
- fractura-tasare a corpului vertebral,
- fractura liniară a corpului vertebral,
- fractura cominutivă a corpului vertebral,
- fractura de arc posterior (pediculară, articulară, a lamei, a spinoasei),
- fractura cu deplasare (dislocare).

Un alt criteriu de clasificare a traumatismelor vertebromedulare îl constituie mecanismul de producere al fracturii. Desi adesea mecanismul este combinat, vectorul de forţă final principal ne poate sugera mecanismul prin care structurile vertebrale osteoligamentare au fost supuse suprasolicitării biomecanice care a determinat fractura sau ruptura discoligamentară şi eventualele deplasări/disclocaţii. Aceste mecanisme sunt: compresiunea axială, hiperflexia (adesea compresiune-flexie), hiperextensia, translaţia.

Aceste posibilităţi fracturare se combină în diverse moduri, şi pentru un anumit segment al coloanei vertebrale există forme specifice de fractură determinând clasificări diferite pentru diverse nivele vertebrale:

- fracturi cervicale înalte (d.ex.. fractura de odontoidă),
- fracturi cervicale medii şi inferioare (d.ex. fractura luxaţie cervicală),
- fracturi dorsale,
- fracturi dorso-lombare (d.ex. fractura tasare, fractura cominutivă, fractura dislocaţie),
- fracturi lombare,

♦ fracturi sacrate şi coccigiene.

Cauzele cele mai frecvente ale traumatismelor vertebromedulare sunt: accidentul rutier, căderile de la înălţime, acccidentele de joacă sau sportive, plonjonul în apă mică, agresiunile

Evaluarea şi tratamentul traumatizatului vertebromedular începe din momentul primului ajutor şi este sub semnul evitării agravării neurologice prin deplasări vertebrale secundare. Numeroase criterii au fost enunţate în literatură pentru a stabili instabilitatea posttraumatică (riscul deplasării în focarul de fractură, cu consecinţa sa majoră – leziunea medulară). Aceste criterii fiind radiologice, orice traumatism vertebromedular trebuie considerat instabil şi imobilizat provizoriu (guler cervical, decubit dorsal strict, sau menţinerea poziţiei în care victima a fost găsită) până la explorarea radiologică. După modelul celor trei coloane al lui Denis (1983) traumatismul este instabil când două coloane din trei sunt lezate: cele trei coloane din acest model sunt reprezentate de:

1. Toate elementele osteodiscoligamentare anterioare nucleului pulpos (jumătatea anterioară a discului şi a corpilor vertebrali, ligamentul vertebral comun anterior),
2. Porţiunea de disc şi corpuri vertebrale dindărătul nucleului şi până la ligamentul vertebral posterior inclusiv,
3. Elementele dindărătul ligamentului posterior: articulaţiile interapofizare dreaptă şi stângă, ligamentele galbene, ligamentele interspinos, supraspinos şi intertransvers).

Modele şi tehnici mai noi cum ar fi imagistica dinamică a coloanei, interpretarea biomecanică a imagisticii încearcă, în lumina metodelor de investigaţie actuale să stabilească mai exact dacă o coloană vertebrală este instabilă şi care este gradul de instabilitate. în unele cazuri acest diagnostic este dificil şi aparţine examenului de specialitate. în cazurile clare, acolo unde ruptura coloanelor lui Denis este clar vizibilă diagnosticul aparţine oricărui medic şi este deosebit de important căci pacientul fără deficit neurologic posttraumatic dar cu coloana instabilă poate rapid deveni tetra sau paraplegic dacă nu se iau imediat măsurile de punere în repaus, imobilizare provizorie cu orteză şi evaluare suplimentară pentru imobilizare internă cu intrumentaţie spinală sau imobilizare externă de durată pentru cosolidare prin cicatrizare şi osificare în focarul lezional.

Cu alte cuvinte, după confirmarea imagistică a instabilităţii, pacientul fie va fi supus unei intervenţii chirurgicale de stabilizare fie stabilizarea se va obţine prin imobilizare externă adecvată (Minerva, guler cervical, corset etc.) În cazul existenţei unei dislocaţii înainte de practicarea stabilizării se efectuează reducerea (externă sau operatorie).

În evaluarea clinică o atenţie deosebită se acordă nivelului de sensibilitate şi gradului deficitului motor sub nivelul leziunii, ceea ce permite încadrarea pacientului în conformitate cu scara Frankel, în unul din cele 5 grade:

SCORUL	Starea clinică
A	Pierdere completă a funcţiilor motorii şi senzitive
B	Este păstrată numai sensibilitatea
C	Este prezentă motilitatea voluntară dar nefuncţională
D	Motilitatea voluntară diminuată dar funcţională
E	Revenire completă motorie şi senzitivă, pot fi

	prezente reflexe anormale

Investigaţia radiologică simplă trebuie efectuată în urgenţă pentru a încadra pacientul într-una din grupele de traumatism stabil sau instabil biomecanic. De multe ori, pentru un diagnostic exact, aceasta investigatie trebuie să fie urmată de examenul CT sau/şi RMN.

Tratamentul deficitului neurologic este o problemă mai puţin bine rezolvată ca cea a instabilităţii. Menţinerea parametrilor fiziologici ai functiilor sistemice, administrarea corticoterapiei în doza mare în primele 8 ore posttraumatic, manitolul, furosemidul ar avea un rol în prevenirea leziunii medulare secundare prin edem, în ameliorarea prognosticului funcţional la pacienţii cu deficite neurologice. Decompresiunea neurochirurgicală de urgenţă este obligatorie în cazurile cu tendinţă la agravare. Deficitele totale sunt de obicei ireversibile creând o patologie aparte (pacientul tetraplegic sau paraplegic). În faza acută tratamentul se adresează tulburărilor neurovegetative iniţiale care ameninţă cu apariţia complicaţiilor: tulburări respiratorii, bronhopatie de stază şi de aspiraţie, bronhopneumonie, prăbuşiri tensionale, escare, infecţii urinare, meteorism, tromboflebite.

Nu există o schemă de tratament absolută aplicabilă în toate cazurile, totuşi amintim unele protocoale de management:

1. **Reducere externă imediată – control imagistic al lipsei de compresiune – imobilizare externă**
2. **Intervenţie chirurgicală de urgenţă pentru reducere, decompresiune, stabilizare**

Intre metoda conservatoare (1.) şi metoda operatorie (2) există protocoale intermediare: reducere externă – stabilizare operatorie, intervenţie chirurgicală – imobilizare externă.

Indiferent de protocolul urmat se are în vedere tratamentul intensiv şi recuperator al cazurilor grave şi al deficitelor. De asemeni, gravitatea stării clinice şi neurologice trebuie avută în vedere în decizia de a aplica un protocol mai invaziv sau mai puţin invaziv (tratament conservator, reducere şi imobilizare urmată de stabilizare chirurgicală amânată, tratament chirurgical de urgenţă).

Traumatisul vertebromedular cervical

Vom prezenta aici numai traumatismele coloanei cervicale subaxiale, adică c3-c7, vertbra c1 - atlasul şi vertebra c2 – axisul, prezintă particularităţi anatomice şi biomecanice diferite de restul vertebrelor cervicale. Spaţiul alocat cursului nu ne permite detalierea traumatismelor vertebromedulare înalte.cele mai importante tipuri de traumatism vertebromedular cervical subaxial sunt:

- fracura tasare anterioară este o fracură prin compresie ce afectează numai pilonul anterior şi de obicei se tratează conservator prin imobilizare în orteză cervicală (guler).
- fractura cominutivă de corp vertebral cu afectarea retrozidului este o fractură explozivă de obicei prin flexie-compresie, afectează pilonul anterior şi mijlociu. Este adesea însoţită de deficit neurologic. În majoritatea cazurilor se practică corpectomie, înlocuirea corpului vertebral cu grefon de creastă iliacă sau casetă metalică şi eventual fixare anterioară cu placuţă metalică.
- fractura luxaţie anterioară :de obicei urmare a unui mecanism de hiperflexie ce determină ruptura structurilor ligamentare poaterioare cu dislocarea faţetelor

articulare superioare care din poziţia lor posterioară în articulaţia interapofizară se luxează şi trec anterior faţă de apofizele articulare inferioare. Discul intervertebral de obicei se rupe şi corpul vertebral alunecă anterior faţă de corpul subiacent. Această fractură este deosebit de instablă, adesea asociată cu deficit neurologic. Necesită reducere şi de obicei stabilizare chirurgicală. Din păcate până în prezent nu există tehnici de regenerare medulară. Pacienţii cu transsectiune medulară vor rămâne tetraplegici. Pacienţii fără deficite neurologice sau cei cu deficite parţiale pot avea o evoluţie foarte bună după intervenţie şi eventual recuperare.

- traumatismul prin hiperextensie poate determina o fracură cu angulare a coloanei cervicale cu imagine în gură de peşte între doi corpi vertebrali pe radiografia cervicală de profil. Alteori există doar leziuni ligamentare sau medulare vizibile numai pe imaginile RMN, la un pacient de obicei vârstnic, cu spondiloză cervicală, radiografie normală dar cu deficit neurologic centromedular (tetrapareză predominent la membrele superioare).

Conduita în traumatismele vertebro-medulare cervicale constă în :

- Depistarea, decarcerarea şi evaluarea clinică rapidă cu imobilizarea provizorie adecvată: de obicei guler cervical Philadelphia corect ajustat şi menţinerea aliniamentului axial normal al corpului, mobilizarea cu blandete la orice pacient cu risc de a avea fractură cervicală: pacienţii cu traumatism craniocerebral şi stare de conştienţă alterată sau abolită, pacienţi cu dureri cervicale, deficit neurologic, cervicobrahialgie, mecanism al traumatismului violent şi sugestiv pentru o suprasolicitare mecanică a coloanei cervicale.
- Menţinerea funcţiilor vitale şi instituirea imediată a corticoterapiei la pacienţii cu deficit neurologic ar fi benefică. Se administrează doze mari de cortizon: metilprednisolon 30 mg/kg intravenos în bolus pe o durată de 15 minute, din ora următoare perfuzie continuă cu 5,4 mg metilprednisolon /kg/oră timp de 24 ore dacă terapia a fost instituită în primele 3 ore de la traumatism sau 48 ore dacă terapia a fost instituită după 3 ore de la traumatism dar nu mai mult de 8 ore. Studiile au arătat că dincolo de 8 ore de la traumatism, instituirea corticoterapiei nu mai este indicată (raportul între complicaţiile corticoterapiei şi eventuala ameliorare neurologică arată o evoluţie pe ansamblu mai proastă a pacienţilor la care s-a început administrarea corticoterapiei după 8 ore de la traumatism faţă de cei la care nu s-a administrat corticoterapie.
- Evaluarea clinică şi radiografierea coloanei cervicale în incidenţe standard şi incidenţe suplimentare la nevoie. Investigaţii suplimentare (mielografie, CT, mieloCT, RMN) numai dacă este cazul.
- Reducerea externă a fracturii-luxaţie (halo-vest, halo-ring, potcoave transcraniene) şi menţinerea reducerii prin imobilizare cu sistemul de reducere sau cu orteze tip Minervă, guler cervical după caz.
- Intervenţia chirurgicală imediată pentru pacienţii la care din diverse motive reducerea nu este posibilă sau nu reuşeşte şi care sunt apţi din punct de vedere general şi neurologic pentru o intervenţie de urgenţă.
- Intervenţie chirurgicală imediată la pacienţii cu factori compresivi suplimentari faţă de simpla luxaţie (fragmente osose, discale, hematoame) în canalul vertebral, la pacientii cu deficit neurologic în agravare.

- Intervenţie chirurgicală amânată la pacienţii cu contraindicaţii pentru intervenţia imediată, pacienţii la care intervenţia are scop de stabilizare şi nu de reducere sau decompresiune (fractura apofizelor articulare).
- Cale de abord de obicei anterioară cu grefon intersomatic şi uneori plăcuţă metalică cu şuruburi pentru pacienţii cu indicaţie chirurgicală. Stabilizarea posterioară este de asemeni o alternativă în funcţie de particularităţile cazului şi experienţa echipei operatorii. în unele cazuri se foloseste în asociere cu stabilizarea anterioară.
- Tratament susţinut pentru pacienţii cu deficit neurologic: echilibrarea tulburărilor vegetative, prevenirea leziunii medulare secundare prin asigurarea presiunii arteriale şi a oxigenării adecvate, corticoterapie, Manitol şi Furosemid în combaterea edemului medular, nursing adecvat pentru prevenirea şi combaterea stazei pulmonare, bronhopneumoniei, escarelor, meteorismului, infecţiei urinare, tromboflebitelor, redorilor musculare şi articulare.
- Recuperare şi reinserţie socială.

Acest protocol nu este rigid. El poate urma un circuit mai complex sau mai scurt în funcţie de particularităţile fiecărui caz.

Tumorile vertebrale şi tumorile medulare

Pentru ***tumorile vertebrale***, termenul de tumoră vertebromedulară folosit uneori, atrage atenţia asupra potenţialului compresiv al tumorii asupra măduvei fie prin extensia tumorii în canalul vertebral (fragment extradural tumoral), fie prin fractura patologică şi dislocare vertebrală.

Tumorile medulare se clasifică în:

- *tumori intramedulare* – ependimom, astrocitom,
- *tumori subdurale extramedulare* – neurinom, meningiom,
- *tumori extradurale,* de obicei extensii ale tumorilor vertebrale – metastaze vertebrale, mielom vertebral, osteosarcom.

Simptomatologia clinică este cea a sindromului de compresiune radiculomedulară cronică la care se adaugă sindromul vertebral în cazul tumorilor vertebrale. Sindromul vertebral poate precede simptomatologia neurologică.

Tratamentul metastazelor vertebrale necompresive este în mare parte radio/chimioterapic, precedat eventual de puncţie-biopsie vertebrală diagnostică. Toate celelalte cazuri necesită tratament chirurgical:

- ablaţie microchirurgicală a tumorilor subdurale extramedulare şi intramedulare, de obicei prin laminectomie, dar şi pe alte căi de abord în funcţie de poziţia tumorii;
- în tumorile vertebrale şi extradurale: decompresiune neurochirurgicală cu rezecţie a tumorii prin diverse căi de abord, reconstrucţia corpului vertebral (de obicei cu ciment acrilic) şi stabilizare

Prognosticul tumorilor benigne este bun cu condiţia operaţiei înainte de instalarea deficitelor ireversibile şi cu condiţia ablaţiei complete cu traumatism operator minim.

Tumorile intramedulare sunt cele mai dificile tehnic de rezecat, mai ales în cazul în care sunt infiltrative.

Tumorile maligne secundare au o evoluţie dependentă de prognosticul bolii de bază, de sensibilitatea la iradiere şi citostatice, de invazia locală care permite sau nu o rezecţie totală la nivelul metastazei vertebrale.

Discopatia vertebrală

Discopatia vertebrală este o afecţiune de cauză predominent degenerativă în care factorul traumatic poate, de asemeni, contribui. Suprasolicitarea discului intervertebral prin microtraumatisme la şoferi, prin poziţii statice prelungite la funcţionari sau prin eforturi mari la hamali etc. determină frecvenţa mai mare a bolii în aceste categorii profesionale.

Discul intervertebral este format dintr-un nucleu pulpos înconjurat de inelul fibros şi ataşat la corpii vertebrali prin cele două plăci cartilaginoase, superioară şi inferioară.

Degenerarea discului intervertebral prezintă patru stadii cărora le corespunde o stadializare clinică. Discopatia nu trece obligator prin toate aceste stadii, unele pot fi sărite. Din punct de vedere didactic prezentarea acestei stadializări uşurează mult înţelegerea capitolului degenerării discale.

Stadiile anatomoclinice sunt:

1. ***Lombalgia***: durerea lombară are ca substrat anatomopatologic apariţia de fisuri în lamele inelului fibros
2. ***Blocajul lombar***: durerea lombară însoţită de contractură paravertebrală are drept substrat anatomo-patologic pătrunderea fragmentelor de nucleu pulpos în fisurile inelului fibros
3. ***Hernia de disc lombară*** constituie ieşirea fragmentelor de nucleu pulpos degenerat împreună cu fragmente de lame fibroase şi uneori fragmente de platou cartilaginos în afară spaţiului intervertebral fie sub formă de protruzie, fie sub formă de sechestru liber sau parţial ataşat care se exteriorizează prin fisura inelului fibros. Exteriorizarea se poate face sub- sau transligamentar în funcţie de perforarea sau nu a ligamentului vertebral comun posterior. Locul de predilecţie al hernierii îl constituie recesul vertebral lateral, locul unde inelul fibros este constituţional mai slab. Majoritatea herniilor sunt deci posterolaterale şi comprimă rădăcina nervoasă din reces. Rădăcinile lombare au traiect oblic astfel încât o hernie în reces a discului subiacent vertebrei L4 va comprima rădăcina nervoasă ce iese prin foramenul subiacent pediculului L5. Foramenul intervertebral este delimitat pe înălţime între doi pediculi vertebrali adiacenţi şi prezintă un compartiment radicular superior şi un compartiment discal inferior. Pentru cazul discului L4 – L5 hernierea discului în reces (eventualitatea cea mai frecventă) va comprima rădăcina L5 în timp ce hernierea în foramen sau în afara acestuia (hernia extrem laterală) vor comprima rădăcina L4. Sechestrul herniar (format din tesut cartilaginos degenrat în care nu se mai poate face distincţia între porţiunile provenite din nucleul pulpos şi cele provenite din inelul fibros) poate migra îndărătul corpilor adiacenţi sau, cel mai frecvent în recesul canalului vertebral, cât şi în foramenul intervertebral. Se întâlnesc şi hernieri la distanţă mai mare cât şi hernieri transdurale rare.

Există trei stadii clinice ale herniei de disc lombare ce corespund gravităţii sindromului de compresiune radiculară:

- stadiul iritativ

- stadiul paretic (sciatica paretică)
- stadiul paralitic (sciatica paralitică).

4. ***Stadiul de discartroză*** este caracterizat prin îngustarea spaţiului intervertebral, osteofite marginale, îngroşări ligamentare, artroza interapofizară, uneori fibroza periduroradiculară. Manifestările clinice sunt adesea cele ale stenozei vertebrale.

- Diverse situaţii particulare pot apare: hernia de disc mediană cu sindrom de compresiune a cozii de cal (urgenţă neurochirurgicală), leziuni la mai multe nivele, hernie de disc asociată malformaţiilor lombosacrate etc.
- Hernia de disc se poate întâlni şi la celelalte nivele vertebrale dar mai rar: hernie de disc cervicală (5-10%), hernie de disc toracală (sub 3%), hernie de disc lombară superioară (10-15%), hernie de disc lombară inferioară (L4-L5, L5-S1 – peste 80%).
- Explicaţia localizării de predilecţie lombară inferioară stă în faptul că specia umană a trebuit să se adapteze la ortostatism şi mobilitate a trunchiului cu preţul unei solicitări biomecanice mai mari din partea şarnierei ("balamalei") lombosacrate.
- Hernia de disc cervicală se manifestă prin cervicobrahialgie şi, în cazul compresiunii medulare, tetrapareză.
- Hernia de disc toracală (dorsală) se manifestă prin dorsalgie însoţită de nevralgie intercostală şi în cazul compresiunii medulare, parapareză.

Clinica herniei de disc lombare asociază sindromul neurologic sciatic radicular cu un sindrom vertebral lombar. Sciatica radiculară se manifestă printr-o durere cu iradiere pe traiectul sciaticului până în dermatomul rădăcinii respective. În stadiul deficitar, în dermatomul respectiv se decelează hipoestezie, iar la examenul motilităţii pareză radiculară L5 (pareza flexiei dorsale a piciorului) sau S1 (pareza flexiei plantare a piciorului). Reflexul Achilian este afectat în sciatica S1 deficitară. Rădăcina L5 deşi iese prin gaura de conjugare L5-S1, este comprimată în recesul L4-L5 unde are un traiect oblic descendent (explicaţie a sciaticei radiculare L5 pentru hernia de disc L4-L5 şi în mod similar a sciaticei radiculare S1 pentru hernia de disc L5-S1). Probele de elongaţie sunt pozitive (punerea în tensiune a nervului declanşează durerea: d.ex. ridicarea membrului inferior întins de pe planul patului în cadrul manevrei Lasegue). Sindromul vertebral este manifestat prin lombalgie, contractura paravertebrală lombară, scolioză (sciatica scoliotică).

Pentru hernia de disc lombară conducerea ***diagnosticului diferenţial*** urmează schematic următoarele trei etape:

- *Durerea membrului inferior* – nu toate durerile la acest nivel sunt sciatice (o durere vie fulgurantă care iradiază în lungul traiectului nervului sciatic, greu de confundat în forma clasică, dar frecvent prezentă în forme atipice). Alte cauze ale durerii în membrul inferior sunt: durerea ortopedică (platfus, luxaţie congenitală de sold, necroză de cap femural, coxartroză, gonartroză, rupturi de menisc, fracturi etc.), durere vasculară (claudicaţie intermitentă în arteriopatia obliterantă, durerea varicoasă), dureri din afecţiuni cutanate (erizipel), musculare, polinevrită etc. Deficitul de mers la rândul lui are numeroase cauze între care sindromul pseudobulbar, sindromul Hakim-Adams trebuie amintite întrucât stenoza de canal vertebral poate coexista la pacienţi vârstnici cu lacunarism cerebral sau hidrocefalie.

- *Sciatica radiculară* – L5 (iradiată periferic în haluce şi fata dorsala a piciorului) şi S1 (iradiată periferic în degetul mic de la picior şi plantă) nu este totdeauna atât de tranşantă în hernia de disc. Ea se diferenţiază de alte cauze de sciatică sau parasciatică (nevritică, diabetică, compresiuni ale nervului sciatic la diferite nivele, în special la nivelul bazinului).
- *Hernia de disc* – ca etiologie a sciaticei radiculare, deşi intervine în 95% din cazuri, trebuie diferenţiată de alţi factori compresivi radiculari: tumori vertebrale, Morb Pott, tumori ale cozii de cal, fracturi, spondilolistezis, stenoza de reces vertebral sau foraminală etc.

Investigaţiile paraclinice pot stabili etiologia discală a herniei de disc înlăturând celelalte posibilităţi în cazurile cu simpromatologie atipică.

Radiografia de coloană vertebrală lombară în mod clasic evidenţiază *triada Barr*, rareori completă în practică: pensarea spaţiului intervertebral, dispariţia lordozei lombare cu rectitudinea coloanei pe imaginea de profil şi scolioza pe imaginea de faţă. în diagnosticul herniei de disc radiografia este tot mai mult abandonata în favoarea examenului RMN al coloanei lombare. Imagistica RMN evidenţiază clar structurile cartilaginoase şi nervoase spre deosebire de radiogrqafie care evidenţiază numai structurile osoase. în plus radiografia dă numai o imagine de ansamblu asupra segmenului de corp radiografiat, în timp ce examenul RMN ne dă imagini pe secţiuni care în mod convenţional sunt axiale (transversale), sagitale sau coronare dar teoretic pot fi orientate în orice plan al spaţiului. Prin explorarea RMN putem stabili poziţia exactă a herniei în cazul în care secţiunile au fost meticulos efectuate cât şi raporturile herniei cu structurile nervoase şi osteoligamentare adiacente.

Tratamentul conservator al discopatiei vertebrale se referă la un regim de viaţă cu evitarea eforturilor şi poziţiilor care suprasolicită coloana vertebrală, cura balneară, fizioterapia, medicaţia antalgică, antiinflamatorie şi decontracturantă în puseele algice. Indicaţiile ablaţiei herniei de disc sunt: apariţia deficitului neurologic, lombosciatica rebelă la tratamentul conservator 1-2 luni, lombosciatica hiperalgică.

Metoda cea mai răspândită este ablaţia herniei printr-o laminectomie limitată şi rezecţia ligamentului galben, preferabil microchirurgical sau endoscopic. Chiuretarea completă sau parţială a discului bolnav rămâne la opţiunea echipei operatorii. Implantarea spaţiului intervertebral cu o casetă transversală este uneori indicată în cazurile de instabilitate vertebrală asociată herniei de disc şi urmăreşte fuziunea corpior vertebrali adiacenţi cu tratamentul instabilităţii. În hernia de disc asocierea instabilităţii vertebrale este o eventualitate rară. Există metode de rezecţie percutană a herniei de disc cu indicaţie limitată întrucât la ora actuală nu pot rezolva numeroasele leziuni asociate în mod obişnuit unei hernii discale: sechestrele migrate, proeminenţele discoosteofitice, stenozele de reces, fibroza periduroradiculară, varicele peridurale.

În cazurile în care pacientul solicită siguranţa unei motilităţi vertebrale performante (sportivi etc.) spaţiul intervertebral poate fi protezat prin aplicarea unei proteze de disc intervertebral. În aceste cazuri operaţia se face pe cale anterioară şi are un grad de risc mai crescut. Deşi apărută de peste 15 ani această metodă este foarte rar indicată.

Persistenţa postoperatorie a unor simptome în cazul herniilor de disc operate are diverse explicaţii: existenţa unor modificări patologioce în structura rădăcinii nervoase: întreruperi de fibre sau fibroza după compresiuni prelungite, coexistenţa altor

fenomene degenerative la nivelul articulaţiilor interapofizare, ligamentelor, discurilor vecine, apariţia instabilităţii vertebrale, factori psihologici (avantaj material, simulare conştientă sau subconştientă). Întrucât nu toţi aceşti factori sunt influenţaţi de discectomie, o discuţie atentă cu pacientul asupra simptomelor care urmează să fie vindecate sau ameliorate prin operaţie şi a celor care ne aşteptăm să persiste, cât şi educaţia pacientului discopat asupra modului în care poate trăi confortabil dacă evită anumite solicitări dinamice sau posturale ale coloanei, expunerile la frig şi umezeală etc. Intervenţia are rezultate bune şi foarte bune în peste 97% din cazuri dacă concordanţa clinico-imagistica şi planingul operator au fost corect evaluate şi dacă pacientul înţelege că ablaţia unei hernii nu înseamnă cura discopatiei întregii coloane şi nu înseamnă înlocuirea unui nerv degenerat prin compresiune cu un nerv nou. Complicaţii postoperatorii infecţioase sau cicatriciale, instabilitatea, rezecţia incompletă a factorilor compresivi, accentuarea parezelor radiculare postdecompresiune sunt eventualităţi rare.

Stenoza de canal vertebral

Diametrul anteroposterior al canalului vertebral măsurat pe radiografiile de profil este la nivel cervical de 17+/-5 mm şi la nivel lombar 22-25 mm.

Un diametru sub 12mm la nivel cervical şi sub 11 mm la nivel lombar indică în general un canal stenotic. Stenoza poate fi constituţională sau dobândită, dar în cele mai multe cazuri pe un canal constituţional îngust se adaugă factori dobândiţi (protruzii discale sau discoosteofitice, îngroşări sau calcificări ale ligamentelor galbene sau ale ligamentului vertebral comun posterior, alunecări vertebrale (spondilolistezis).

In multe cazuri structurile nervoase din canal nu tolerează această îngustare şi apar fenomene de compresiune însoţite de deficite neurologice.

Există stenoze de canal vertebral cervicale, lombare şi mai rar dorsale. De asemeni stenoza poate interesa canalul în întregime (stenoza de canal central), numai recesurile (stenoza de reces) sau foramenul vertebral prin care iese nervul spinal (stenoza foraminală). Stenoza poate interesa unul sau mai multe nivele vertebrale.

Simptomul dominant pentru stenoza de canal lombar este reprezentat cel mai frecvent de claudicaţia neurogenă, adică apariţia după un numit interval de mers sau o anumită perioadă de ortostatism a unei pareze în ambele membre inferioare, uneori unilateral cu sau fără topografie radiculară, însoţită adeseori de parestezii şi uneori durere. Pacinetul se plânge că i se slăbesc piciorele la mers sau încep să îl doară şi să ii amorţească ceea ce îl obligă să se aşeze. După un timp simptomele se ameliorează, se poate ridica şi îşi poate relua mersul. În timpul evoluţiei aceste pauze la mers devin din ce în ce mai dese. Explicaţia fiziopatologică a claudicaţiei neurogene constă pe de o parte în uşoară mărire de volum a rădăcinilor şi vaselor de sânge radiculare ce ajung să hrănească în final conul medular ca urmare a creşterii activităţii nervoase în circuitele care comandă mersul şi pe de alt în parte îngustarea şi mai mult a canalului vertebral în conditii de ortostatism prin bombarea discului intervertebral şi accentuarea lordozei cu proeminenţa ligamentelor galbene în canal. Se produce astfel o accentuare a compresiunii pe rădăcini şi un grad de hipoperfuzie atât la nivel radicular cât şi la nivelul conului medular. La poziţia în sezut lordoza diminuă, nevoia de perfuzie a conului medular şi a rădăcinilor scade şi astfel simptomele dispar şi pacientul îşi poate relua mersul pentru o perioadă.

Consecinţa cea mai importantă a stenozei de canal cervical o constituie mielopatia cervicală. Simptomatologia constă într-o tetrapareză progresivă dominată de tulburări de mers cu semne piramidale la membrele inferioare şi pareză brahială cu atrofii musculare. Tulburările de sensibilitate şi cele sfincteriene apar mai rar şi mai tardiv. Evoluţia este progresivă şi adesea invalidantă în absenţa unui tratament precoce. Mecanismul este complex fiind implicată atât compresiunea directă a cordonului medular cât şi ischemia medulară prin compresiunea vaselor, microtraumatismele măduvei în timpul mişcărilor datorită dispariţiei stratului de lcr care se interpune în mod normal între măduvă şi punţile discoosteofitice ale pacientului cu spondiloză (discartroză) cervicală. Tratamentul trebuie instituit înainte de apariţia mielopatiei vertebrale, afecţiune ce poate progresa prin mecanisme autoîntreţinute chiar după decomprimare. Stenozele de foramen cervical determina compresiuni radiculare manifestate prin cervicobrahialgie sau pareze radiculare.

Examenul RMN reprezintă explorarea imagistică de elecţie. Oferă date despre gradul şi topografia stenozei, numărul de nivele vertebrale afectate, localizarea elementelor compresive: predominent anterioare sau posterioare, imaginea de mielopatie în cordonul medular cervical, leziunile asociate: hernii de disc, spondilolistezis etc.

Unul sau mai multe nivele pot fi afectate pe segmentul cervical sau lombar sau pa ambele segmnete. În ordinea frecvenţei nivelele lombare cel mai des afectate sunt L4-L5, L3-L4, L2-L3 şi cel mai rar L5-S1.

Decomprimarea chirurgicală a canalului stenotic, se practică la nivel lombar cel mai adesea prin laminectomie şi la nivel cervical cel mai adesea prin abord anterior cu rezecţia puntilor osteofitice şi recalibrarea canalului prin discectomie sau corpectomie urmată de grefon osos intersomatic sau instrumentaţie cu casete şi plăcuţe. Există multe variante şi detalii tehnice . Stenoza de canal vertebral apare de obicei la pacienţi vârstnici adesea cu multiple comorbidităţi. Decizia intervenţiei chirurgicale, atât ca indicaţie cât şi ca tip de intervenţie, ţine cont de starea pacientului, gradul şi intinderea stenozei, gradul afectării neurologice, lipsa răspunsului la măsurile conservatoare (repaus, ortezare, tratament fizioterapic, neurotrofic şi vasodilatator).

Spondiloliza şi spondilolistezisul

Defectul congenital al sudurii osoase la nivelul istmului articular face ca vertebra să aibe aspectul a două piese osoase distincte: arcul posterior împreună cu masivul articular constituind piesa posterioară care rămâne ancorată la pediculi şi corpul vertebral (piesa anterioară) numai prin intermediul unui ţesut cartilaginos hialin (spondiloliză). Alunecarea anterioară a corpului vertebral în aceste condiţii constituie spondilolistezisul congenital care se clasifică în funcţie de amploarea alunecării: grad I (< 1cm), grad II (1-2 cm), grad III (2-3 cm), grad IV (> 3 cm), spondiloptoza. Simptome clinice vertebrale ca şi fenomene sciatice algice sau paretice însoţesc această afecţiune cu debut clinic de obicei la adultul tânăr sau de vârstă medie. La bătrâni poate apare un grad de spondilolistezis degenerativ prin alunecarea faţetelor articulare interapofizare cu

deplasarea anterioară de mică amplitudine a întregii vertebre (corpul vertebral împreună cu arcul posterior). Rezolvarea chirurgicală a spondilolistezisului cunoaşte 2 alternative: decompresiunea structurilor nervoase urmată de fixare vertebrală sau reducerea alunecării urmată de fixare. Diverse implanturi folosite ca instrumentaţie posterioară sau anterioară sunt concepute pentru realizarea fixării vertebrale în spondilolistezis.

Sindromul de instabilitate vertebrală

În mod normal stabilitatea între două vertebre este asigurată:

- *osos* – indentarea articularelor, oferă o îmbinare structurală solidă între două vertebre adiacente (după sistemul jocului puzzle).
- *disco-ligamentar* – motilitatea coloanei este asigurată de sumarea mişcărilor cu grad mic din mai multe segmente. Menţinerea acestor deplasări în limite fiziologice se face printr-un puternic sistem disco-ligamentar de contenţie: discul intervertebral, ligamentele vertebrale longitudinale anterior şi posterior, capsulele articulaţiilor intraapofizare, ligamentele galbene, ligamentele interspinoase).
- *muscular* – protecţia sau suplinirea contenţiei disco-ligamentare este în mare parte realizată de puternica musculatură cu inserţie vertebrală, mecanism care explică relativa raritate a sindromului de instabilitate vertebrală după discectomie.
    - Sindromul de instabilitate vertebrală are două aspecte: 1) instabilitate acută posttraumatică, 2) instabilitatea cronică din suferinţele degenerative deja menţionate sau postoperatorie.
- ***Instabilitatea acută traumatică*** este o condiţie gravă în cazul în care nu este recunoscută pentru a fi tratată cu modalităţile de stabilizare internă sau externă amintite la subiectul "*Traumatismele vertebromedulare*". Dacă diagnosticul exact al acestei forme de traumatism este dificil, cu atât mai dificilă este diagnosticarea instabilităţii cronice. În mare parte diagnosticul este clinic, bazându-se pe o simptomatologie subiectivă: durerea în timpul solicitărilor coloanei vertebrale (mers, eforturi, solicitări statice prelungite etc.). Din aceste considerente diferenţa între instabilitatea vertebrală, durerea discopată şi simptomatologia psihogenetică este dificilă şi se bazează pe evaluarea cumulativă a observaţiei clinice repetate şi investigaţiile imagistice. Stabilizarea vertebrală ca tratament al instabilităţii are trei alternative:
- ***imobilizare externă*** **–** se poate prin orteze vertebrale: în funcţie de nivel, acestea sunt: HALO-vest, gulere cervicale, corsete, lombostate. Aparatele ghipsate tip minerva sau corset sunt tot mai rar folosite (greoaie, neajustabile, nu permit toaleta sau inspecţia la nevoie a tegumentelor subiacente).
- ***fuziune instrumentală*** **–** se poate obţine pe cale
    - posterioară: plăcuţe cu şuruburi transpediculare, cârlige sublamelare, cadre metalice, casete intervertebrale transversale (PLIF - postero-lateral interbody fusion)

- anterioară: plăcuţe cu şuruburi vertebrale anterioare, meşe de plasă de titan cilindrice (casete verticale), casete transversale metalice sau din fibră de carbon
- O serie de substituenţi osoşi sau grefe osoase pot fi folosite alternativ sau asociat cu instrumentaţia spinală pentru a obţine o bună consolidare intervertebrală: coral, hidroxiapatite impregnate eventual cu factori de creştere sau osteoblaste

♦ ***protezare discală*** – numeroase sisteme sunt lansate în ultimul timp de diverse firme pentru a înlocui nucleul pulpos sau discul intervertebral în întregime. Proteza de disc LINK este constituită din două plăci de titan care se ataşează la corpii vertebrali în locul plăcilor cartilaginoase discale şi un disc polivinilic rezistent la solicitările mecanice care se încastrează între concavităţile celor două plăci.

Patologie infecţioasă vertebromedulară neurochirurgicală

Este reprezentată de spondilodiscite, empieme subdurale, rareori abcese medulare.

Spondilodiscita este de departe cea mai frecventă manifestare infecţioasă vertebro-medulară cu potenţial neurochirurgical. Predilecţia infecţiei la acest nivel se explică prin vascularizaţia bogată şi staza sanguină în osul spongios subiacent platoului vertebral de unde microorganismele pot trece în discul vertebral, spaţiu fara vascularizatie şi în consecinţă, cu o proastă apărare antiinfecţioasă. Cea mai cunoscută este infecţia tuberculoasă (morbul Pott). Infecţiile cu germeni banali sunt de asemeni întâlnite. Infecţia postoperatorie poate apare ca urmare a contaminării spaţiului intervertebral.

Tratamentul formelor necompresive este specific (antibioterapie, tuberculostatice). În formele compresive sau cu distrucţii osoase importante procedee decompresive şi de drenaj pot să se impună, urmate eventual de stabilizare instrumentală în acelaşi timp operator sau într-un timp amânat după vindecarea infecţiei.

Afecţiunile congenitale vertebromedulare

Defectul de sudură a tubului neural la nivel medular induce o serie de disrafii vertebro-medulare: mielomeningocel, meningocel, spina bifida, sinus dermal. Localizarea de predilecţie este lombosacrată, mai rar cervicală. Când elementul nervos meduloradicular este implicat în disrafie, pot exista deficite neurologice severe încă de la naştere. Când disrafia implică numai elementul osos (spina bifida), malformaţia este de obicei asimptomatică sau se poate asocia cu enurezis.

Defectele osteogenezei vertebrale pot da naştere la scolioze, vertebre de tranziţie, blocuri vertebrale.

O malformaţie a şarnierei cranio-vertebrale o constituie *sindromul Arnold-Chiari* în care datorită dezvoltării osoase insuficiente, amigdalele cerebeloase sunt coborâte în canalul vertebral în dreptul arcului posterior C1.

Criterii clinice şi paraclinice care depăşesc cadrul acestui curs stabilesc indicaţia operatorie în afecţiunile enumerate.

Probleme generale de îngrijire şi protezare a bolnavului tetraplegic sau paraplegic

Ieşit din faza acută aflată sub semnul dezechilibrelor neurovegetative cu o rată maximă de complicaţii, tetra/paraplegicul intră în faza recuperatorie după care trebuie să-şi găsească un mod de viaţă corespunzător noii sale condiţii. Scaunele rulante, unele foarte performante, cu comenzi electronice, reprezintă o achiziţie în arsenalul aparaturii care ameliorează calitatea vieţii pentru această condiţie umană. Perspectivele recăpătării mersului prin inginerie genetică sau tisulară medulară, prin stimularea electrică neuromusculară sau prin neuroproteze sunt într-un stadiu relativ avansat al cercetării experimentale şi clinice, creând premizele unei modificări de prognostic al para/tetraplegiei în următorii 10-20 de ani.